DIE MUSKULATUR VON ANODONTA CELLENSIS SCHRÖT.

EIN BEITRAG ZUR ANATOMIE UND HISTOLOGIE DER MUSKELFASERN

TEILDRUCK

INAUGURAL-DISSERTATION

ZUR ERLANGUNG DER DOKTORWÜRDE DER

HOHEN PHILOSOPHISCHEN FAKULTÄT DER

UNIVERSITÄT MARBURG

ACAD.
LUGD. BAT.
BIBL.

VORGELEGT

VON

ARTUR BRÜCK

AUS ESSEN-RUHR

MARBURG

1914

Von der Philosophischen Fakultät als Dissertation angenommen am 8. Nov. 1913.

Referent: Geh. Reg.-Rat Prof. Dr. E. KORSCHELT.

Die vollständige Arbeit erscheint in der »Zeitschr. für wissenschaftl. Zoologie«. Bd. CX, Heft 4.

MEINEN LIEBEN ELTERN

IN DANKBARKEIT GEWIDMET

Inhalt.

Seite

I. Einleitung und Literaturüberblick 482
II. Material und Methode 485
Kapitel 1.
Die Morphologie der Muskulatur 489
I. Die Muskulatur des Fußes und des Eingeweidesackes 489
1. Durch makroskopische Präparation gewonnene Ergebnisse . . 489
a. einleitende Betrachtungen 489
b. die erste, äußerste Muskelschicht 495
c. die zweite Muskelschicht 500
d. die dritte Muskelschicht 502
e. die vierte, innerste Muskelschicht 505
f. die Transversalmuskeln 505
g. das Zusammenwirken aller dieser Muskelsysteme 508
2. Untersuchung der einzelnen Muskelzüge an Hand von Schnitten 510
II. Die Morphologie und Physiologie der Schließmuskeln 530
III. Die Muskulatur des Mantelrandes 532
Kapitel 2.
Die Histologie der Muskulatur 538
I. Geschichtliches über den Schalenansatz und die Entstehung der Muskelfibrillen 538
II. Der larvale Glochidienschließmuskel 542
III. Die Genese der definitiven Muskulatur 545
1. Die Entstehung der längsgestreiften Muskeln und ihrer Fibrillen sowie des Haftepithels:
a. die Adductoren bei *Anodonta* 545
b. die Adductoren bei *Unio* 553
c. Ergänzung durch *Cyclas cornea* 557
d. das ausgebildete Haftepithel bei *Anodonta* 559
e. der Mantelrand von *Anodonta* und *Unio* 560

Seite

2. Die Entstehung der spiraliggestreiften Muskeln mit heterogenen Fibrillen in den Adductoren 565
3. Die Entstehung der Fibrillen aus Plastosomen 580

IV. Die Struktur, Physiologie und Innervierung der definitiven Muskulatur 585

Kapitel 3.

Die Struktur der contractilen Substanz und die drei Grundtypen der Muskelfasern 607

Verzeichnis der benutzten Literatur 613

Erläuterungen zu den Figuren 619

I. Einleitung und Literaturüberblick.

Schon seit der ersten Hälfte des vorigen Jahrhunderts ist die Teichmuschel (*Anodonta cellensis*) ein beliebtes, man darf wohl sagen, klassisches Objekt für die Untersuchung der Muskelfasern gewesen. Und neben andern Mollusken wurde gerade die *Anodonta* wegen ihrer Wohlfeilheit gern benutzt, um Aufschluß über die Zellnatur und die histologische Struktur der Muskelfasern zu geben. Daneben erschien dann im Laufe der zweiten Hälfte des vorigen Jahrhunderts auch eine Reihe von rein morphologischen Arbeiten. Doch ist trotz der langen darüber vergangenen Zeit und trotz der wiederholten Untersuchung der Molluskenanatomie, relativ wenig sicheres über die Morphologie der Muskulatur bekannt geworden. Der Grund dafür dürfte darin liegen, daß an lebenden Objekten derartige Untersuchungen durch die Weichheit der Muskelfasern und an dem in Alkohol gehärteten Material durch die große Starrheit und Festigkeit der Muskeln sehr erschwert sind. So beschränkten sich die meisten Autoren, wenn sie überhaupt etwas über die Muskeln berichteten, darauf, die Lage und Anzahl der Muskelköpfe anzugeben, an denen die Schale mit dem Weichkörper befestigt war. Nur sehr wenige sagen etwas über den weiteren Verlauf der Fasern aus. Und der weitere Verlauf ist meist nicht leicht zu verfolgen, wenn der Körper und besonders der beilförmige Fuß stark muskulös sind, wie z. B. bei *Anodonta*. In andern Fällen ist der Fuß nur sehr klein, fingerförmig, oder es ist der Eingeweidesack kaum mit Muskeln umhüllt, so daß man die kompakten Muskelstränge weit verfolgen kann, wie z. B. bei *Mytilus*.

Trotz der recht umfangreichen Literatur ist nirgends eine Andeutung zu finden, daß einem der Autoren die Präparation der einzelnen Muskelzüge gelungen sei. Die älteste Beobachtung über die Morphologie der Muskulatur einer Muschel scheint die von Abraham (1883) zu sein. Leider war mir die Arbeit selbst nicht

zugängig, so daß ich mich auf ein Referat im Zool. Jahresbericht 1883 und auf ein Referat in den Annals and Magazine of Natural History beschränken muß. Das erstere, das vollständigere von beiden, will ich hier zitieren:

»Abraham fand im Fuß von Solen die Muskelschichten folgendermaßen: 1) (außen) Ringfasern; 2) Längsfasern, an der ventralen Seite in zwei Schichten zerfallend, von Radiärfasern und Bindegewebe durchsetzt; 3) dicke Ringmuskellager, gegen den Rücken hin sich verlierend; 4) Längsfasern, von dünneren circulären und diagonalen Lagen und Bündeln durchsetzt.« Leider kann man aus beiden Zitaten nicht ersehen, ob Abraham auch die Ansatzstellen der Muskeln an der Schale untersucht hat.

Die weiteren Untersuchungen sind meist nicht besonders eingehend. Oft beschränkt man sich darauf, ein Querschnittsbild zu geben; und meist sind darauf die Muskelzüge in etwas zu schematischer Weise wiedergegeben, so daß sie keinen Anspruch auf besondere Genauigkeit machen können. So unterscheiden Vogt und Jung (1888), Germain (1909) u. a. auch nur Längs-, Quermuskeln und senkrechte Muskelzüge. E. Egger (1888) findet bei *Jouannetia Cumingii*: 1) unter sich gekreuzte Quermuskeln im Körperinnern, 2) die aus längs- und schrägverlaufenden Fasern bestehende Rindenschicht, die er als Hautmuskelschlauch bezeichnet. Auf ähnliche, noch allgemeinere Feststellungen beschränken sich Leydig (1855), Pelsener (1891, 1906), Bernard (1897), Drew (1900), sowie Lang in seinem Lehrbuch über vergl. Anatomie der wirbellosen Tiere (1900). List gibt (1902) schöne Abbildungen von *Mytilus*, geht aber auf die Morphologie der Muskulatur nicht weiter ein; allerdings hätte sich bei *Mytilus* wegen der Kleinheit des Fußes wohl auch nichts bedeutendes ergeben.

Im Jahre 1911 erschien dann eine Arbeit von H. Nicodim, betitelt: »La topographie des faisceaux musculaires du pied de l'*Anodonta*«. Die Verfasserin versucht aber nicht, die Topographie der Muskulatur mittels makroskopischer Untersuchung zu ergründen, sondern will den Muskelverlauf auf Schnitten feststellen und analysieren. Von den Ansatzstellen sagt sie nichts, verfolgt die einzelnen Muskelsysteme auch nicht, um festzustellen, wo sie an der Schale inserieren, sondern belegt die auf den Schnitten besonders hervortretenden Muskeln mit Namen, deren Bedeutung nicht ganz verständlich ist. Soweit man aus den wenig klaren Abbildungen erkennen kann, wurden bei diesem recht willkürlichen Verfahren verschiedene Partien eines einzelnen Muskels mit verschiedenen Namen belegt, bzw. Fasern aus mehreren Muskelzügen, die man auf dem Schnitt nicht scharf trennen kann, als ein einheitliches Muskelsystem angesehen. Zu einer Klärung des Sachverhalts konnte diese Arbeit also nicht beitragen.

Wie erwähnt, wurde die Muskulatur von *Anodonta* schon früh zur Lösung histologischer Fragen benutzt. Es bestand ein Streit, wie die längsgestreifte Muskelfaser zu werten sei. Dabei teilten sich die Forscher in zwei große Lager. Die Hauptvertreter der beiden Auffassungen waren G. Wagener (1863) bzw. Weismann (1862). Auf Seiten von G. Wagener stehen: Reichert (1842), Lebert und Robin (1846), Leydig (1855), Semper (1857), Pagenstecher (1859), Margo (1860). Ihnen gegenüber stehen: Weismann (1862), H. Müller (1852), Leuckart (1854), Kölliker (1858). Wagener deutet die Muskelfaser der Mollusken als ein der Primitivfaser der Säugetiere gleichwertiges Gebilde. Weismann betrachtet die Muskelfaser der Mollusken als identisch mit der glatten Muskelzelle der Vertebraten, den Kern als Zellkern, das ihn umgehende Protoplasma als Rest der

Bildungszelle und läßt die ganze Muskelfaser von einem feinen, strukturlosen Häutchen, einer Zellmembran, umgeben sein. — Auch die Muskulatur des Glochidium wurde vielfach untersucht, um gleichzeitig einen Einblick in die Entstehung und in die Struktur der Muskelzelle zu erhalten. An dieser Stelle wären zu nennen: Flemming (1874), Margo (1860), Forel (1866) und Rabl (1876).

Im Zusammenhang mit diesen Untersuchungen entdeckte man bald, daß außer den längsgestreiften, glatten Muskelzellen auch solche mit spiralig verlaufender Fibrille in den Adductoren einiger Muscheln, z. B. der *Anodonta*, vorkamen. Die Frage nach der Art der Entstehung einer derartigen Anordnung wurde noch komplizierter, als einige behaupteten, daß die Fibrillen dieser Muskeln auch noch heterogen seien. Margo (1860) erkannte eine mehr oder minder schräge Anordnung feiner, doppellichtbrechender Elemente, er bezeichnete daher den Muskel als quergestreift. Weismann beschreibt nur homogene Fibrillen, Wagener findet eine feine Punktierung der Fibrillen. Schwalbe trennt scharf die längsgestreiften Muskeln von den doppeltschräggestreiften. Die Fibrille der letzteren besteht nach seiner Ansicht aus abwechselnd doppelt- und einfachlichtbrechenden Abschnitten. Engelmann (1881) und Knoll (1891, 92, 95) nehmen zwei entgegengesetzt verlaufende Fibrillen an, um die Doppelschrägstreifung zu erklären. Engelmann betrachtet dabei die Fibrillen als homogen. Dagegen weisen Fol (1878) und Roule (1887) nach, daß in den doppeltschräggestreiften Muskeln die Fibrillen alle nur in demselben Sinne herumlaufen, und daß durch Projektion der oben und unten verlaufenden Fibrillen einer Faser, die doppelte Streifung zustande komme.

Zu erwähnen wäre, daß auch einige Autoren echte Querstreifung erkennen wollten. Margo (1860) bezeichnete die in Wirklichkeit spiraliggestreiften Muskeln fälschlicherweise als quergestreift; wie er ferner dazu kommt, zu behaupten, daß die Muskeln des Fußes dasselbe Bild gäben wie die des Schließmuskels, ist nicht verständlich. Andererseits beging Dogiel (1877) den Fehler, daß er die oft auf der Außenfläche der Muskeln haftenden Körnchen als Querstreifung des Muskels auffaßte. Endlich beschrieb (1892) Eimer, der sich auf Margo stützte, auch quergestreifte Muskelzellen bei *Anodonta*. Nach seiner ganz schematischen Fig. 2 ist nicht zu erkennen, wie er zu diesem Resultat kam.

Abgesehen von diesen Arbeiten schritten die Folgenden weiter in der Erkenntnis der Struktur der Fibrillen. Sehr eingehend sind die Untersuchungen von Vigier, Vlès und besonders umfangreich die von Marceau. Diese eben genannten Autoren untersuchten vor allem die Herzmuskulatur und kamen zur Erkenntnis, daß die Fibrillen dieser Muskeln heterogen seien. Marceau zog auch die Muskeln der Adductoren in den Kreis seiner Betrachtungen, beschrieb aber 1904 nur homogene, spiralig angeordnete Fibrillen in den Muskeln. Auf demselben Standpunkt steht er auch 1909.

Somit war bei Beginn der vorliegenden Arbeit auf dem Gebiet der Histologie schon beträchtliches Material vorhanden. Ich stellte mir nun die Aufgabe, die Morphologie der Muskulatur des Mantels, des Fußes und des Eingeweidesackes zu untersuchen. Dabei zog ich aber die Muskulatur der Kiemen, des Darmes und des Herzens nicht mit in den Kreis der Betrachtung hinein. Bei den histologischen, speziell den entwicklungsgeschichtlichen Untersuchungen, erhielt ich dadurch eine angenehme Unterstützung, daß mir Herr Dr. Harms und Herr

Dr. Herbers ein umfangreiches Material an Serienschnitten durch Glochidien und junge Najaden zur Verfügung stellten, wofür ich beiden Herren zu besonderem Danke verpflichtet bin.

II. Material und Methode.

Für die makroskopische Untersuchung über den Verlauf der Muskelzüge eignen sich naturgemäß ganz besonders die großen Exemplare, während für Untersuchungen an Schnitten kleine und mittlere am brauchbarsten sind. In Teichen bei Marburg und Anzefahr bei Kirchhain finden sich prächtige Exemplare von *Anodonta cellensis*, die eine Größe von 15—20 cm erreichen. Bei solch großen Tieren sind die einzelnen Muskelbündel sehr stark entwickelt und lassen sich — nach einer bestimmten Vorbehandlung — bequem präparieren. So ist es dann ein leichtes, an den einzelnen Muskelzügen die Stärke, die Streichrichtung, eventuell eine Spaltung, also den ganzen morphologischen Bau der Muskulatur genau festzustellen. Durch Vergleich mehrerer Exemplare, die natürlich, abgesehen von ihrer verschiedenen Größe, auch wegen des verschiedenen Kontraktionszustandes, in dem sie konserviert sind, ein etwas andres Bild darbieten können, läßt sich dann sehr gut feststellen, daß nur kaum nennenswerte Unterschiede zwischen den einzelnen Exemplaren vorhanden sind. Somit kann schon hier erwähnt werden, daß die Anordnung, Streichrichtung und die feinere Ausbildung der Muskelzüge stets konstant ist.

Schon an der lebenden *Anodonta* kann man den Verlauf einiger Muskelzüge in großen Umrissen erkennen. Doch ist es beim lebenden wie auch beim betäubten frischen Material nicht möglich, durch Präparation die Morphologie der Muskulatur zu untersuchen. Die Muskeln sind zu weich und außerdem zu eng durch Bindegewebe und durch ganz zarte Muskelfasern miteinander verbunden. Es entsteht also die erste Bedingung: die Muskulatur ist durch Konservierung zu härten. Alkohol, Sublimat und Zenkersche Lösung erweisen sich als Konservierungsmittel für diesen Zweck vollkommen unbrauchbar, da sie auch das Bindegewebe in einen Zustand versetzen, der es unmöglich macht, dieses von der Muskulatur fortzupräparieren.

Soll eine Präparation möglich sein, so muß noch folgende zweite Bedingung erfüllt werden: das angewandte, muskelhärtende Konservierungsmittel muß das Bindegewebe zur Quellung bringen oder wenigstens durch eine leichte Nachbehandlung zur Quellung bringen lassen. Diese beiden Bedingungen erfüllt in geradezu idealer Weise das Formol. Die Anodonten brauchen nur ein oder zweimal 24 Stunden in einer Lösung von 5%igem Formaldehyd zu liegen. Dann sind sie zur Präparation genügend vorbereitet. Um zu vermeiden, daß die lebenden Anodonten sich bei der Konservierung zu stark kontrahieren, tut man gut, sie zuerst zu betäuben. Die mit Gewalt geöffneten Schalen werden durch eingeklemmte Korkstücke offen gehalten. Dann bringt man die ganzen, also unverletzten Tiere in eine 1%ige Lösung von Cocain oder in eine $^3/_4$%ige Lösung von Hydroxylamin + Chloralhydrat. Die Betäubung hat mehrere Vorzüge. Die kontrahierten Adductoren werden außer Funktion gesetzt. Dadurch hat das elastische Band im Ligament nunmehr die Macht, die Schale ganz weit zu öffnen. Dadurch ist die spätere Ablösung des Weichkörpers von der Schale sehr erleichtert. Außerdem werden auch die gesamten Muskeln des Fußes betäubt,

d. h. bei kontrahierten Fasern läßt die Kontraktion nach. Das Herz widersteht der Vergiftung noch ziemlich lange. Es treibt nun das Blut in den Eingeweidesack und in die Schwellkuppe. Da die Muskeln erschlafft sind, wird der Fuß etwas zur Schwellung gebracht und so vergrößert; seine Oberfläche ist dann meist schön glatt. Das wichtigste ist aber folgender Umstand: Die einzelnen Muskelzüge und Muskelschichten werden durch Füllung des lacunären Bindegewebes mit Blut voneinander getrennt und liegen als langgedehnte Bänder in dem »Balkengewebe« der Schwellkuppe.

Ist die Betäubung nach 6—24 Stunden durchgeführt, so erfolgt bei der Konservierung in Formol keine Kontraktion mehr. Die Präparation selbst geschieht zweckmäßig unter Wasser. Dieses bewirkt schon nach einigen Minuten — wohl durch Osmose — eine Quellung des Bindegewebes, während die Muskelfasern hart bleiben. Nach dieser Behandlung läßt sich das Epithel mitsamt dem darunterliegenden Bindegewebe leicht mit der Pinzette entfernen. Dann kann man eine Muskelschicht nach der andern von der Unterlage bequem abtragen. Die Muskelfasern glänzen nach der Härtung mit Formol silbern und können recht genau verfolgt werden. Es ist sogar manchmal mit gutem Erfolg durchzuführen, daß man ganz feine Muskeln mit der Pinzette faßt und, langsam hochziehend, verfolgt, zu welchem Punkt die Muskelfaser hinzieht. So lassen sich oft sehr feine Fasern bis zu der Stelle verfolgen, wo sie an der Schale befestigt waren.

Aus dem Gesagten geht wohl zur Genüge hervor, wie spielend leicht nach dieser einfachen Vorbehandlung bei den prächtigen, großen Exemplaren der gröbere Verlauf der Muskelzüge festgestellt werden kann.

Die durch die makroskopische Präparation erhaltenen Resultate müssen natürlich durch Schnittserien bestätigt und ergänzt werden. Das dazu notwendige Material stammt aus einem toten Arm der Ohm bei Cölbe. Die dort gefundenen Exemplare von *Anodonta cell.* sind 3—6 cm groß. Sie wurden — meist ohne vorhergehende Betäubung durch 1%ige Cocainlösung — total konserviert. Hierbei bewährten sich die Zenkersche Lösung und auch das Sublimat-Eisessiggemisch recht gut. Beide wurden sowohl kalt als auch warm angewandt. Durch Zusatz von Eisessig wird dann die Schale etwas zersetzt, so daß man den Weichkörper der Muschel ohne Schwierigkeit loslösen kann. So gelingt es leicht, das feine Haftepithel, ja, vielfach sogar die dort vorhandene besondere Schalenschicht, das »Hypostrakum«, an den Muskelansatzstellen zu erhalten und zu histologischen Untersuchungen zu verwerten. Bei dieser Konservierung des ganzen Tieres kommen allerdings öfter Zerreißungen des Bindegewebes vor. Doch sind die Muskelzüge in ihrer richtigen Lage zueinander erhalten. Denn ein aus der lebenden Muschel herausgeschnittenes Stück wird durch die Kontraktion der Muskeln so verzerrt, daß später eine Orientierung unmöglich wird. Übrigens ist festzustellen, daß bei den Exemplaren von 3—6 cm Länge die Muskulatur vollkommen so ausgebildet ist, wie bei einer 15—20 cm messenden *Anodonta*.

Das im Frühjahr und Herbst eintretende Hochwasser der Lahn bot oft Gelegenheit, kleinere Exemplare von *Anodonta piscinalis* und auch von *Unio fluviatilis* zu erhalten. Ihre Größe schwankt zwischen wenigen Millimetern und etwa 3 cm. Durch Anodonten von 14 mm, 18 mm und 21,8 mm Länge wurden Serienschnitte hergestellt. Ferner überließ mir Herr Dr. Herbers Serienschnitte durch Anodonten von 5,7 mm und 7,8 mm, durch zwei Unioniden von 7,8 mm und 12,5 mm Länge und endlich ein Totalpräparat einer *Anodonta* von 2,59 mm

Länge und 1,65 mm Höhe zur Bearbeitung. Es ist klar, daß bei so kleinen Exemplaren eine Totalkonservierung auch noch für die feinen histologischen Untersuchungen ausreichend ist.

Für die Bearbeitung der Frage nach der Entstehung der fibrillären Struktur der Muskeln und nach der Entwicklung des Haftepithels stellten mir Herr Dr. Harms und Herr Dr. Herbers Serienschnitte durch Embryonen, durch fertige Glochidien und durch Najaden während der parasitären Periode zur Verfügung.

Neben Zenkerscher Lösung und Sublimat-Eisessig wurde in einzelnen Fällen — zwecks Färbung auf Plastosomen — eine modifizierte Flemmingsche Lösung zur Konservierung verwandt. — Die Einbettung geschah meist in Paraffin. Nur ganz selten wurde auch die Celloidineinbettung benutzt.

Um den Verlauf der Muskulatur innerhalb des mit Bindegewebe reichlich ausgefüllten Körpers, besonders innerhalb der Schwellkuppe zu verfolgen, wurden mit Erfolg als Doppelfärbungen das Hämatoxylin-Eosin und Hämalaun-Eosin angewandt. Besonders bei guter Durchfärbung des Eosins ließen sich ganz brauchbare Bilder über den Fibrillenverlauf erhalten. Die sonst so gern gelobte van Giesonsche Färbung war nicht geeignet. Besonders die feinen Muskelfasern der Schwellkuppe oder auch die zarten Muskelbündel unter dem Epithel ließen sich wegen der zu wenig deutlichen (gelben) Färbung nur schwer in dem Bindegewebe erkennen. Eine für die vorliegende Untersuchung ganz vorzügliche Färbung ist die von Mallory (1900) angegebene. Nach einer kleinen Modifizierung ist die Methode folgendermaßen:

Konservierung: Sublimat oder Zenker.
Färbung:

1. I. Lösung: 3—4 Minuten in 0,2%igem Säurefuchsin (w. L.).
2. Nach kurzem Abspülen in Aqua dest. 3 Minuten in II. Lösung: 1%ige Phosphormolybdänsäure (w. L.).
3. Kurz auswaschen in Aqua dest.; dann
4. 2 Minuten färben in III. Lösung:

Anilinblau	0,5
Orange G	2,0
Oxalsäure	2,0
Aqua dest.	100,0

(Lösung gekocht und gekühlt).

5. Auswaschen in Aqua dest.
6. Rasch durch 90%igen Alkohol und Alkohol absol.
7. Xylol.
8. Canadabalsam.

Die Muskeln werden purpurrot, das Bindegewebe tiefblau. Höchstens sind einige Fibrillen des fibrillären Bindegewebes rot gefärbt wie die Muskelfibrillen. Das Epithel und die Zellkerne sind zinnoberrot. So ist ein recht deutlicher Farbkontrast zwischen Muskulatur und Bindegewebe vorhanden und es bietet keine Schwierigkeit, die feinsten Verästelungen und Endigungen der Muskulatur bis an das Epithel oder bis tief in das Bindegewebe zu verfolgen. Allerdings muß bemerkt werden, daß eine gute Lösung III nicht leicht herzustellen ist. Es scheint unbedingt notwendig, daß diese Farbmischung längere Zeit gelagert hat. Dann aber gibt diese Methode Bilder von überraschend deutlicher Färbung. Durch

die kräftige Durchfärbung mit Säurefuchsin sind die Fibrillen sehr klar zu erkennen und eignen sich auch zu histologischen Untersuchungen.

In einigen Fällen wurde auch als Doppelfärbung Borax-Picroindigcarmin angewandt. Es färbten sich die Kerne dunkelrot, das Epithel hellrot, die Muskeln grün.

Zu histologischen Untersuchungen wurde meist das Eisenhämatoxylin verwandt. Auch Zusammenstellungen wie Eisenhämatoxylin-Säurefuchsin oder Eisenhämatoxylin-Eosin-Lichtgrün wurden, allerdings selten, ausgeführt. Will man eine Verklebung von Fibrillen vermeiden, so eignet sich Coernlein S und Coernlein-Safranin recht gut zu Fibrillenfärbungen.

Da im letzten Teil der histologischen Untersuchung auch die von Meves und Duesberg beobachtete Entstehung der Muskelfibrillen aus Plastosomen auch bei *Anodonta* nachgeprüft werden mußte, so benutzte ich folgende Konservierung und Färbung:

1. Fixieren 3×24 Stunden mit Flemmings starkem Gemisch modif.:
   $^1/_2$%ige Chromsäure (Zusatz 1% Kochsalz) 15 ccm
   2%ige Osmiumsäure . . . . . 3—4 ccm
   Eisessig . . . . . 3—4 Tropfen
   (Nach 2—3 Stunden geringer Zusatz von Eisessig, um die Schale etwas zu zersetzen und die *Anodonta* aus der Schale zu lösen, ohne das Haftepithel zu zerstören.)
2. 1 Stunde wässern.
3. 24 Stunden in Holzessig und 1%ige Chromsäure (zu gleichen Teilen).
4. 24 Stunden wässern.
5. Steigender Alkohol, Xylol, Paraffin.

Färben:

1. 24 Stunden in 4%ige Lösung von Eisenalaun.
2. Abspülen in Aqua dest.; dann 24 Stunden in Lösung von Sulfalizarinsaurem Natron (Verdünnung einer gesättigten wässerigen Lösung von 1 ccm auf 80—100 ccm Aqua dest.).
3. Abspülen in Aqua dest.
   Dann Erwärmen des Objektträgers mit Schnitten in einer Lösung von 3%iger alkoh. Lösung von Kristallviolett mit gleichem Quantum Anilinwasser bis Dämpfe aufsteigen.
4. 1—2 Minuten differenzieren in 30%iger Essigsäure.
5. 5—10 Minuten waschen in Leitungswasser (der Farbton wird rötlich).
6. Schnitte mit Fließpapier abtrocknen, kurz in Alkohol abs., dann 10 Minuten in Bergamottöl, Xylol, Canadabalsam.

Da sich das Sarcoplasma gerade bei *Anodonta* sehr stark färbt, wurde in 2. mit Erfolg eine Verdünnung von 1 ccm gesättigter wässeriger Lösung auf 200 bis 250 ccm Aqua dest. vorgenommen, wonach das Plasma kaum, doch die Fibrillen recht deutlich gefärbt waren.

Endlich war es notwendig zur Klärung der Physiologie der Muskelfasern noch die Art der Innervierung zu untersuchen. Zu diesem Zweck wurde Golgis schwarze Reaktion in zwei Methoden angewandt: 1) die kleinen Stücke kamen in eine frischbereitete Lösung von 54 ccm 3,5%igem Kaliumbichromat und 6 ccm 2%iger Osmiumsäure. Im Dunkeln bei 25° C verblieben sie darin 3—15 Tage,

dann wurden sie rasch in Aqua dest. abgespült und auf Fließpapier getrocknet. Darauf wurden sie in eine 0,75%ige Silbernitratlösung gebracht. Nach 2—6 Tagen wurden mit dem Rasiermesser zwischen Klemmleber Schnitte gemacht. Diese kamen durch Alkohol absol. (1—2 Minuten) in Xylol (1 Minute), wurden zwischen Fließpapier getrocknet und mit Kanadabalsam ohne Deckglas bedeckt.

2) Außerdem wurde noch eine andre Methode angewandt, indem die Stücke in folgende Konservierungsflüssigkeit gebracht wurden:

80 ccm 3,5%ige Lösung von Kaliumbichromat und
20 ccm 40%ige Formaldehydlösung.

Nach 24 Stunden kamen sie auf 3—6 Tage in eine 3,5%ige Lösung von Kaliumbichromat. Die Weiterbehandlung war wie bei der Behandlung 1.

Die Nerven und ihre Endigungen waren tiefschwarz auf den hellgelben Muskelfasern deutlich zu verfolgen. — Die Färbung der Nerven mittels Methylenblau gelang nicht, obgleich das Material aus ganz frischen Unioniden bestand und die Konzentration von 1 : 50 000 bis 1 : 250 000 variiert wurde.

Das benutzte Instrument stammte von der Firma Leitz. Die optische Ausrüstung umfaßte die Objektive 1 bis 9 sowie die homog. Ölimmersion 1/12, Apert. 1,3 und die Oculare 0 bis 5. Ferner war das Mikroskop mit einem Polarisationsapparat ausgerüstet. Außerdem wurden die Kompensationsoculare 8, 12 18 und — wenigstens zeitweise — die hom. Ölimmersion 2 mm, Apert. 1,4 von Zeiss benutzt. Die Zeichnungen wurden mit dem großen Abbéschen Zeichenapparat in Höhe des Objekttisches entworfen. Die zu den Abbildungen hinzugefügten Zahlen geben an, in welcher Vergrößerung die Zeichnungen entworfen wurden. Doch ist jedes Mal auch hinzugefügt, wie stark die Originalzeichnung zur Reproduktion verkleinert wurde.

Kapitel 1.

Die Morphologie der Muskulatur.

I. Die Muskulatur des Fußes und des Eingeweidesackes.

1. Durch makroskopische Präparation gewonnene Ergebnisse.

a. Einleitende Betrachtungen.

Die Teichmuschel (*Anodonta cell.*) besitzt zwei Schalenschließmuskeln von ungefähr gleicher Größe. Nur bei etwa 10—20 cm messenden Exemplaren tritt die etwas stärkere Ausbildung des hinteren Adductors deutlicher hervor. Diese transversal durch den Körper der Muschel hindurchgehenden Muskeln sind mit der Schale fest verbunden und bewirken durch ihre Kontraktion das Schließen der beiden Schalenhälften. Das Öffnen geschieht aber nicht durch Muskeln, sondern durch Vermittlung eines elastischen Bandes im Ligament, das den Drehpunkt der beiden Schalenhälften darstellt.

In Fig. 3 ist die Lage und Größe der beiden Adductoren zu erkennen. Ferner zeigt diese Abbildung die Anordnung der übrigen

Teile des Körpers. Besonders auffällig ist der große, stark muskulöse, beilförmige Fuß. Es fragt sich, wie diese Weichteile an der Schale befestigt sind. Wenn man bedenkt, daß der untere Teil des Fußes, die sogenannte Schwellkuppe, stark gedehnt und dann durch Kontraktion der Muskeln binnen kurzem in die Schale zurückgezogen werden kann, so fragt man sofort: wo sind die Muskeln befestigt? wo finden sie einen Fixpunkt, um so rasche und energische Bewegungen des ganzen Fußes ausführen zu können? Es war schon lange bekannt, daß außer den Schalenschließmuskeln noch einige andre Muskeln an der Schale festsitzen, denn auch diese lassen an der Schaleninnenseite deutliche Eindrücke zurück. Ferner zeigten sich bei den verschiedenen Species meist ganz ähnliche Muskelansatzstellen. Da man manchmal schon ohne weiteres an frischem Material die Muskeln, die an der Schale befestigt waren, in ihrem weiteren Verlauf etwas verfolgen konnte, so suchte man durch Überlegung die Funktion der einzelnen Muskelzüge zu ergründen und gab den Ansatzstellen oder Köpfen der Muskeln dementsprechende Namen. Da, wie gesagt, die Anordnung der Muskelköpfe sich bei den verschiedenen Formen oft als recht ähnlich erwies, so wurden auch die Bezeichnungen allmählich gleichartiger, so daß Lang in seinem »Lehrbuch der vergl. Anatomie der wirbellosen Tiere« eine einheitliche, nun wohl allgemeingültige Nomenklatur schuf, der ich mich im folgenden auch anschließen werde.

Um uns über die Zahl der Ansatzstellen der Muskeln Klarheit zu verschaffen, wollen wir eine Schalenhälfte fortpräparieren, indem wir vorsichtig das Messer an der Innenseite der Schale entlang führen. Zuerst ist festzustellen, daß der Mantel längs einer Linie, die dem Schalenrand parallel läuft, befestigt ist (Fig. 1 *mali*). Diese sogenannte Mantellinie erkennen wir an der Schale leicht durch die dunklere Färbung und die feinen Eindrücke der Muskeln (vgl. Fig. 2 *mali*). Dann finden wir nach Ablösung des vorderen und hinteren Adductors noch einige Stellen, an denen die Muskeln des Körpers an der Schale befestigt sind. Sind diese auch losgelöst, so ist die Schalenhälfte leicht zu entfernen. Das Bild, das dann die vordere Partie der *Anodonta* bietet, ist in Fig. 1 dargestellt. Das ganze Tier ist bedeckt von dem Mantel, der durch Secretion die Schale aufbaut. Er weist im allgemeinen außer denen des Mantelrandes keine Muskeln auf. Deutlich umschrieben tritt der vordere Schalenschließmuskel, der Adductor anterior (Fig. 1), in Erscheinung. An seinem äußeren Rande läuft die Mantellinie (Fig. 1 *mali*) entlang. Seitlich von ihm liegen zwei Köpfe von Muskeln (Fig. 1 *Retr.antr.*, *Protr.*), die also dort an der

Schale befestigt waren. Ihre Eindrücke sind in Fig. 2 (*Protr.*, *Retr.ant.*) auch zu erkennen. Durch das Bindegewebe und Epithel des Mantels

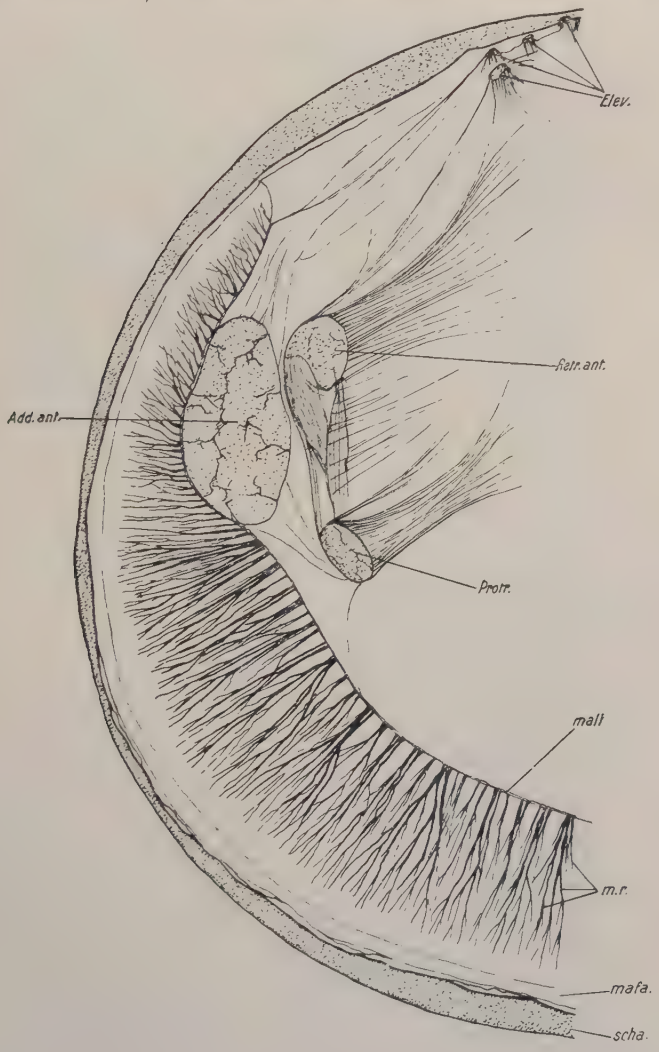

Fig. 1.

Die Muskelansätze und die Mantelmuskulatur der vorderen Körperpartie nach Entfernung der linken Schale. *Add.ant.*, Adductor anterior; *Retr.ant.*, Retractor anterior; *Protr.*, Protractor; *Elev.* Elevator; *mafa*, Mantelfalte; *mali*, Mantellinie; *m.r.*, Radiärmuskeln; *scha*, Schale. Konservierung: 5%iges Formaldehyd. Vergr. 3 : 1. Auf $^2/_3$ verkleinert.

hindurchschimmernd erkennt man etwas vom weiteren Verlauf der hier ansetzenden Muskelzüge. Der untere Muskel, der sogenannte

Protractor (Fig. 1 *Protr.*) sendet seine Fasern in Richtung der Längsachse der *Anodonta* über den Körper. Die Muskelzüge des oberen

Fig. 2.

Innenansicht der rechten Schalenhälfte einer *Anodonta* von 17,5 cm Länge (Photographie). *Add.ant.*, Adductor anterior; *Add.post.*, Adductor posterior; *Retr.ant.*, Retractor anterior; *Retr.post.*, Retractor posterior; *Prot*, Protractor; *mell*, Mantellinie. Auf $^4/_5$ verkleinert.

Muskels, des Retractor anterior (Fig. 1 *Retr.ant.*), ziehen ventralwärts nach dem Fuß in das Körperinnere hinein, so daß seine Fasern unter

dem Kopf des Protractors verschwinden. Die Ansatzstellen des Retractor anterior und des Protractor sind durch ein muskulöses, schmales Band verbunden, von dem aus sich feine Muskelfasern in zarten Bündeln unter dem Epithel verteilen (Fig. 1). Eine Partie streicht dorsalwärts zu der Ansatzstelle des sogenannten Elevators. Dieser Muskel, der bei vielen Arten sehr stark entwickelt sein kann, besteht bei *Anodonta* aus nur einigen wenigen, vollkommen oberflächlich von der Ansatzstelle aus strahlenförmig verlaufenden Muskelfasern (Fig. 1 *Elev*). Während man bei jungen Exemplaren meist nur einen einzigen Kopf des Elevators findet, kann man bei der ausgewachsenen *Anodonta* von 15—20 cm Länge deren fünf bis sieben feststellen. Dabei können sich die Köpfe oft auf einen recht großen Raum verteilen (vgl. Fig. 1 *Elev*). Dieser Muskel scheint bei *Anodonta* kaum noch eine bedeutende Kontraktion ausführen zu können, sondern fast nur zur Befestigung des Weichkörpers an der Schale zu dienen.

Wie man aus Fig. 2 und noch besser aus Fig. 3 ersieht, liegt neben dem hinteren Schalenschließmuskel, dem Adductor posterior (Fig. 3 *Add.post.*), noch ein Muskelkopf, der auch in der Schale einen tiefen Eindruck zurückläßt (Fig. 2 *Retr.post.*). Es ist dies der Retractor posterior (Fig. 3 *Retr.post.*). Auch hier finden wir am äußeren Rande des Adductor posterior und des Retractor posterior entlanglaufend das hintere Ende der Mantellinie und die von ihr ausgehende Mantelrandmuskulatur (siehe Fig. 3). Endlich ist noch eine Anheftung des Körpers an der Schale zu erwähnen, die unter dem Ligament gelegen ist. Doch ist zu bemerken, daß hier nur festhaftendes Epithel, nicht aber an der Schale festsitzende Muskeln zu finden sind, wie dies auch schon Rassbach (1912) und Siebert (1913) beobachteten. Die Befestigung des Epithels ist auch keine so starke, wie wir es bei den Muskelansatzstellen finden. Es ist schon nach dieser Untersuchung festzustellen, daß die Muskelansätze an beiden Schalenhälften symmetrisch gelegen sind, was aus einem einfachen Vergleich der Eindrücke hervorgeht, welche die Muskelköpfe auf beiden Schalen erzeugt haben.

Wie aus Fig. 1 ersichtlich ist, kann man auch am frischen Exemplar einige Fasern ein kleines Stück weit verfolgen; doch ist es bei *Anodonta* nicht möglich, genaueres über die Lagerung der Muskeln, über ihre Streichrichtung und Ausbreitung zu sagen. Eine Präparation der einzelnen Muskelzüge am frischen, oder am betäubten Material ist nicht möglich, da die Muskelfasern zu weich sind. Es eignet sich für die verlangte Untersuchung nur ein Konservierungsmittel, das die Muskelfasern härtet, das Bindegewebe aber zur Quellung bringen

läßt. Diese Bedingungen erfüllt, wie wir schon sahen, das Formol in geradezu glänzender Weise. Die Muskelfasern werden nicht nur ge-

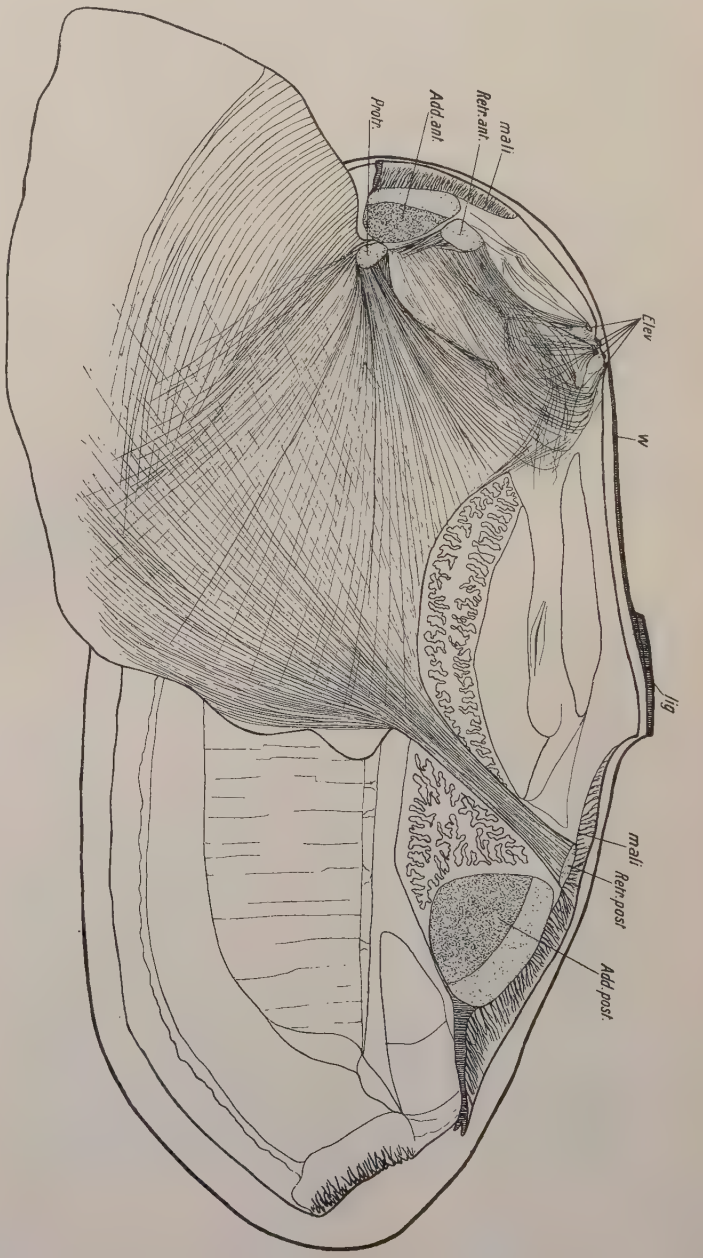

Fig. 3.

Übersicht über die Lage der Muskelansatzstellen und über den Verlauf der Muskulatur, soweit sie nach Entfernung des Epithels und Bindegewebes zu erkennen ist. *Add.ant.*, Adductor anterior; *Add.post.*, Adductor posterior; *Retr.ant.*, Retractor anterior; *Retr.post.*, Retractor posterior; *Protr.*, Protractor; *Elev.*, Elevator; *lig.* Ligament; *w*, Wirbel (*umbo*); *mali*, Mantellinie. Konservierung: 5%iges Formaldehyd. Vergr. 2,3 : 1. Auf die Hälfte verkleinert.

härtet, sondern auch noch derart beeinflußt, daß sie einen starken, silberhellen Glanz annehmen. Dadurch ist man in die Lage versetzt, selbst ganz feine Fasern noch wahrzunehmen, die sonst dem unbewaffneten Auge unsichtbar blieben. Anderseits wird das Bindegewebe etwas durchscheinend, da das Formaldehyd das Glykogen herauslöst. Ferner tritt noch eine Erscheinung auf, die bei der vorliegenden Untersuchung recht gut zustatten kommt. Bringt man das konservierte Exemplar in Wasser, worin man die Präparation zweckmäßigerweise ausführt, so bleiben die Muskeln vollkommen starr, doch das Bindegewebe wird — wohl durch die Erscheinung der Osmose — stark zum Quellen gebracht. Dadurch ist dann eine Lostrennung der dicht aufeinanderliegenden Muskelschichten recht leicht möglich.

b. Die erste, äußerste Muskelschicht.

Wenn wir eine *Anodonta* in der 5%igen Lösung von Formaldehyd konserviert und dann einige Minuten gewässert haben, so ist es leicht, nach Entfernung des Mantels, der Kiemen und der Mundsegel, die in der Nähe des Protractors liegen (vgl. Fig. 13 *vel*), das Epithel mitsamt dem ganzen darunterliegenden Bindegewebe fortzupräparieren. Fig. 16 und 14 zeigen auf einem Querschnitt die Mächtigkeit dieses auf der Muskulatur (Fig. 16 *mh*) liegenden Bindegewebes. Nach beendeter Präparation bietet die *Anodonta* ein Aussehen, wie es Fig. 3 zeigt.

Man erkennt sogleich, daß die Muskelschicht eine ununterbrochene Hülle um den gesamten Eingeweidesack und Fuß bildet. Es tritt deutlich die Zerfaserung der einzelnen Muskeln in Erscheinung. In dem unteren Teil des beilförmigen Fußes, den wir mit dem Namen Schwellkuppe bezeichnet haben, ist wegen der starken Unebenheiten der Oberfläche die Muskulatur in ihrem Verlauf nicht ohne Weiteres zu verfolgen. Wie schon auf Fig. 1 angedeutet und auf Fig. 3 bereits zu erkennen war, findet sich über der Leber und dem Magen, also in dem Gebiet zwischen dem Protractor, dem Retractor anterior und dem Elevator eine feine Muskelschicht. Ihre geringe Dicke erkennt man zur Genüge auf der Photographie Fig. 16 (*mh*). Entgegen der Beobachtung von H. Nicodim ist also auch die Leber von einer Muskelschicht eingehüllt. Allerdings braucht diese nicht besonders stark und kontraktionsfähig zu sein; denn weil die Köpfe des Protractor, des Retractor anterior und des Elevator an der Schale festsitzen, ist hier überhaupt keine umfangreiche Verschiebung des Weichkörpers durch Kontraktion möglich. Es strahlen die feinen Muskelfasern,

wie man auf Fig. 4 erkennt, hauptsächlich von den Rändern des Retractor anterior und des Protractor, sowie von einem muskulösen Band aus, das die Köpfe der beiden genannten Muskeln verbindet. Der größte Teil streicht schräg nach oben und verliert sich in der Gegend

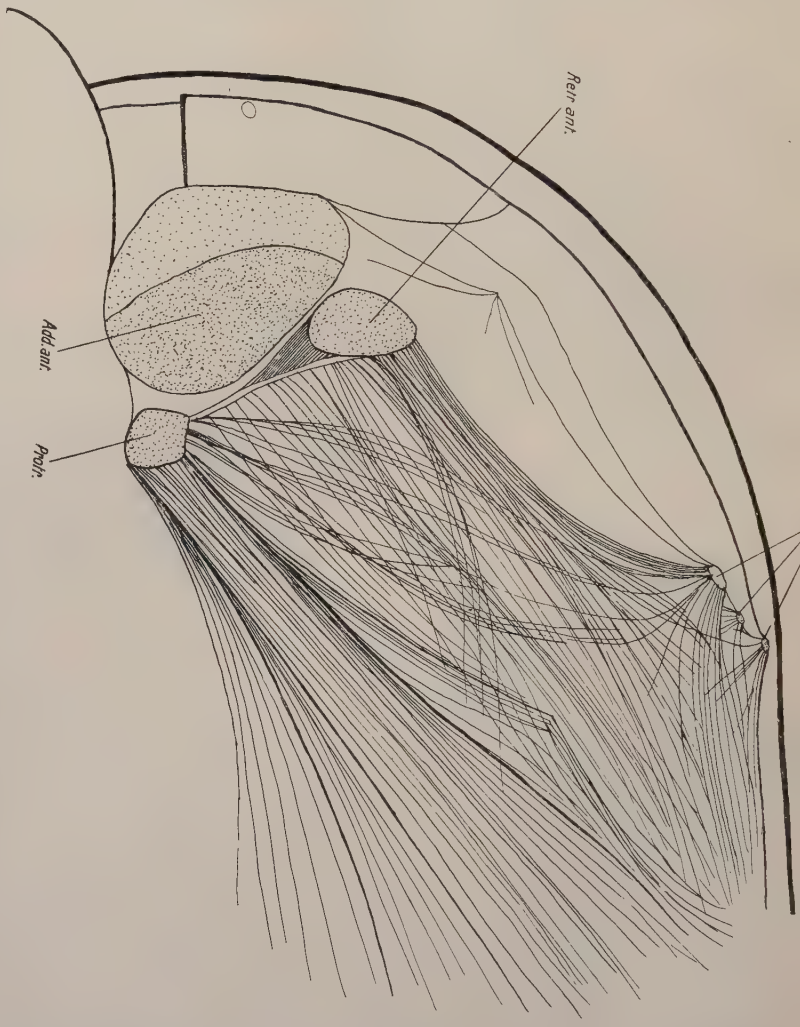

Fig. 4.

Die Muskelhülle der Leber, gebildet von den Ausläufern der Elevatoren, von Fasern des Protractors und den seitlich des Retractor anterior entspringenden Muskelzügen. *Add. ant.*, Adductor anterior; *Elev.*, Elevator; *Prot.*, Protractor; *Retr. ant.*, Retractor anterior. Konservierung: 5%iges Formaldehyd. Vergr.: 5 : 1. Auf $^2/_3$ verkleinert.

der Pericardialdrüse und in der Muskulatur des Rectums. Ferner senden die Elevatoren ein Bündel von Muskelfasern nach dem oberen Teil des Retractor anterior. Einzelne Fasern verlaufen sogar schwach gekrümmt nach dem Protractor, der seinerseits auch Ausgangspunkt einiger dorsalwärts gerichteter Muskeln ist. Der Rest der von den

Elevatorköpfen ausgehenden Muskelfasern streicht größtenteils nach der Perciardialdrüse und zum Rectum. Nur wenige, ganz vereinzelte Fasern ziehen dorsal vom Retractor anterior nach der vorderen oberen Grenze der Mantellinie und nach dem Adductor anterior (Fig. 4). Endlich wäre noch zu erwähnen, daß einige Bündel der vom Protractor ausgehenden Muskelfasern erst in einem Bogen auf die Elevatoren zuwandern; dann aber wenden sie sich mit einem scharfen Knick nach der Pericardialdrüse, wo sie sich verlieren. An diesen, dem Beobachter sofort auffallenden Stellen, findet sich auch ein strahliges Geflecht von ganz feinen Muskelfasern. Eine genauere Untersuchung ergibt, daß hier besonders starke Transversalmuskeln (s. unten) liegen, die sich mit der hier nur ganz dünnen Muskelhülle verflechten bzw. dort aus ihr hervorgegangen sind. Ein Hinweis auf Fig. 11 dürfte an dieser Stelle wohl genügen. Gleichzeitig erklärt sich aber auch aus dem Auftreten von besonders starken Transversalmuskeln und in Anbetracht der geringen Beweglichkeit dieser Körperpartie, daß man an solchen Stellen bei ausgewachsenen Exemplaren von 15—20 cm Länge oftmals eine (sekundäre) Anheftung an der Schale findet, die einem kleinen Elevatorkopf ganz ähnlich ist.

Endlich wäre noch zu bemerken, daß diese Muskelschicht, wie man in Fig. 16 (*mh*) erkennt, nicht nur die Leber (*le*), sondern auch die vordere Aorta (*v.Ao*) einschließt, die ihrerseits ja auch schwache Muskelfasern in der Wandung besitzt. Ebenso erkennt man, wie zwei starke Transversalmuskeln die Muskelhülle (*mh*) der rechten und linken Seite verbinden.

Wie bereits erwähnt wurde, zeigt Fig. 3 alle Muskelfasern, soweit sie nach Entfernung des Epithels und Bindegewebes zu erkennen sind. In der Schwellkuppe selbst sind ohne weiteres die Muskeln noch nicht deutlich zu verfolgen, da die zu rauhe Oberfläche und die vielen sich dort kreuzenden Fasern des Schwellgewebes alle Einzelheiten verschleiern. Über dem Eingeweidesack ist das Bild aber klar, und man erkennt leicht in Fig. 3 die sich kreuzenden Fasern des Retractor posterior und des Protractors. Somit stellt sich uns gleich die Frage entgegen: In welchem Verhältnis stehen diese verschiedenlaufenden Muskeln? Sind sie mit einander verflochten oder etwa in Schichten übereinander gelagert? Die Frage läßt sich leicht beantworten. Man braucht nur mit der Pincette einige Fasern zu fassen und hochzuziehen. Dann kann man sogleich feststellen, daß die Muskelfasern des Protractor sich von den Fasern des Retractor posterior abheben lassen. So stellt man leicht, sogar ohne Benutzung von Schnittserien die Tatsache fest, daß

die Muskelhülle des Eingeweidesackes und Fußes aus einzelnen Muskellagen oder Muskelschichten besteht.

Nun bleibt aber die weitere Frage: Welches ist die oberste Schicht? und: Ist diese Schicht einfach oder aus mehreren Muskelzügen zu-

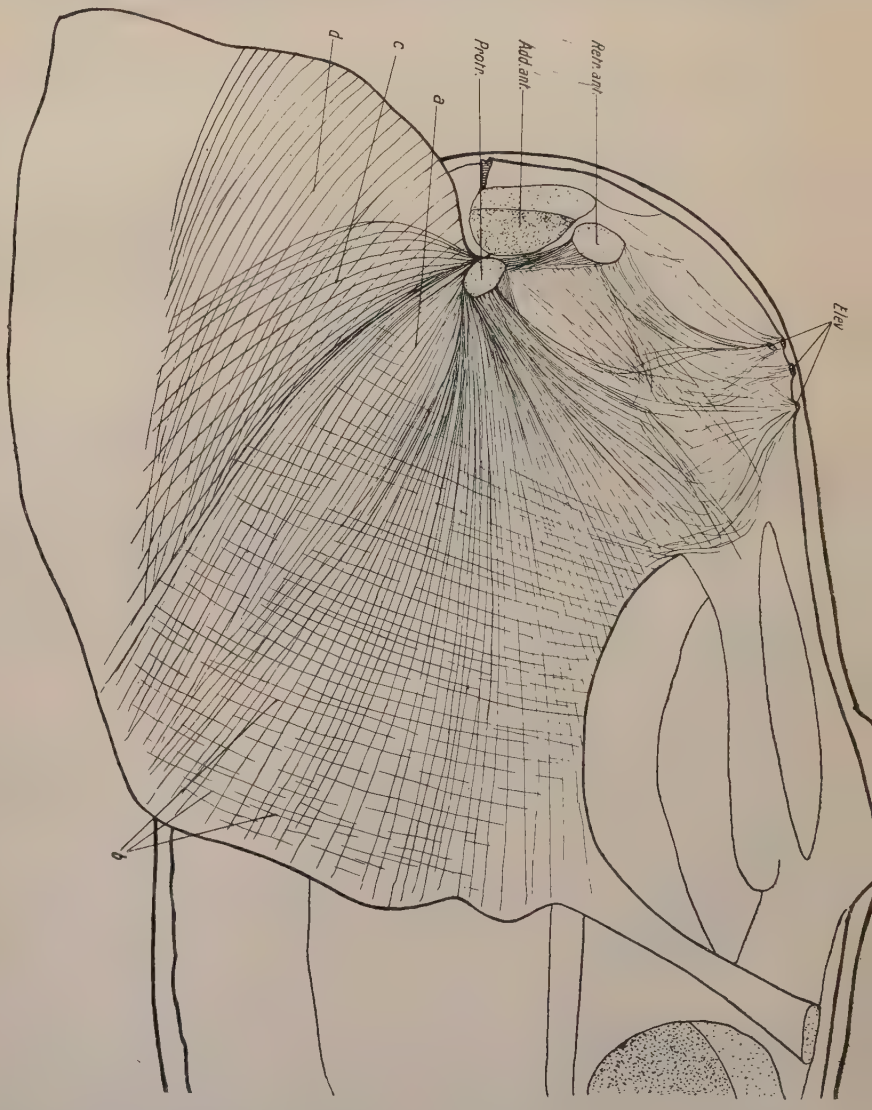

Fig. 5.

Die äußerste Muskelschicht des Körpers. *a*, Muskelfasern vom Protractor; *b*, dorsoventral verlaufende Fasern, zum Teil mit *a* verflochten; *c*, äußerer Ast des Retractor anterior; *d*, subepitheliale Fasern, an der vorderen Fußkante inserierend; *Add.ant.*, Adductor anterior; *Elev*, Elevator; *Protr.*, Protractor; Retr.ant., Retractor anterior. Konservierung: 5%iges Formaldehyd. Vergr. 2,3 : 1. Auf $^2/_3$ verkleinert.

sammengesetzt? Die Antwort gibt uns Fig. 5, welche die oberste oder äußerste Muskelschicht darstellt. Wie ein Blick auf diese Figur lehrt, ist die erste Schicht recht kompliziert zusammengesetzt.

Wie wir schon oben sahen (Fig. 4), ist die Muskulatur über der Leber nur schwach entwickelt und besteht nur aus einer einzigen Lage. Wir hätten also zu der obigen Ausführung über diesen Teil der Muskel-

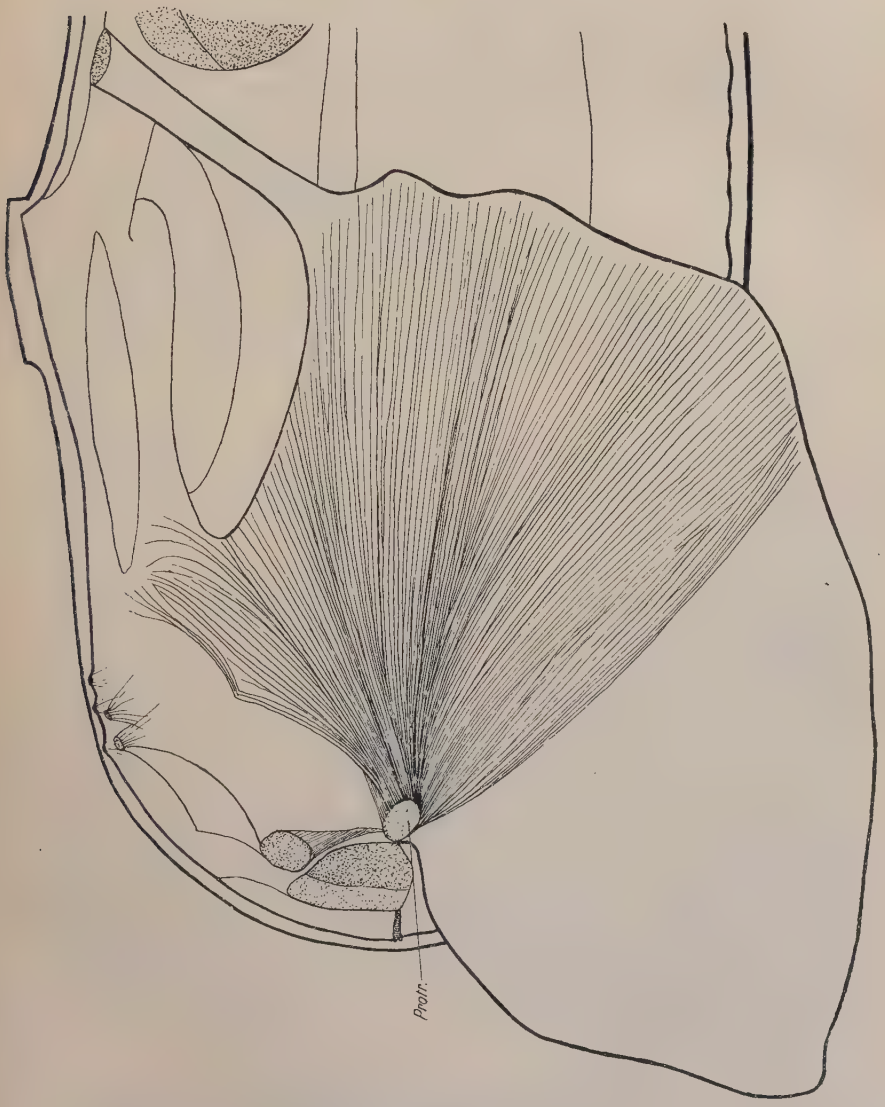

Fig. 6.
Die Muskulatur des Protractor (*Protr.*). Konservierung: 5%iges Formaldehyd. Vergr. 2,3 : 1. Auf $^2/_3$ verkleinert.

hülle nichts hinzuzusetzen. Wie schon nach Fig. 3 zu vermuten ist, wird die äußerste Muskelschicht über dem übrigen Eingeweidesack und Fuß hauptsächlich vom Protractor gebildet. Eine genauere

Untersuchung der Muskelfasern, die ihm angehören, ergab die Fig. 6, die also einen Ausschnitt aus Fig. 5 darstellt. Wie man sogleich sieht, besteht der Protractor aus mehreren Muskelbündeln, die vielfach eine scharf voneinander abweichende Streichrichtung besitzen. Während die eine Partie nach der Pericardialdrüse und nach dem Rectum streicht, liegt die äußerste ventrale etwa über der untersten Darmschlinge. In Gesellschaft mit den Fasern des Protractors (Fig. 6 und Fig. 5 [*a*]) findet sich ein System von ganz feinen dorsoventralgerichteten Fasern (Fig. 5 [*b*]). Zum Teil sind sie den Muskelfasern des Protractors aufgelagert, zum Teil sind sie auch mit ihnen verflochten. Ihre Funktion wird darin bestehen, die verzweigten Bündel des Protractors zusammenzuhalten. Diese feinen Fasern, die bei manchen Exemplaren nur bei großer Aufmerksamkeit zu finden sind, kommen nur in Gemeinschaft mit den Muskeln des Protractors vor. Immerhin bedecken sie fast die Hälfte des Fußes, haben also doch eine große Ausdehnung.

Einen ganz ähnlichen Verlauf wie die am meisten ventralgelegenen Ausläufer des Protractors zeigt ein zartes Bündel, das in Fig. 5 mit *c* bezeichnet ist. Verfolgt man die einzelnen Fasern, indem man sie langsam freipräpariert, so findet man, daß sie seitwärts an dem Protractor vorbei bis zum Kopf des Retractor anterior verlaufen. Dieser sendet ja seine Hauptmasse von Muskelfasern in den Körper der *Anodonta* hinein. Nur ein schmales Band (Fig. 5 *c*) von Muskelfasern bleibt an der Oberfläche, in der ersten Muskelschicht, indem es erst parallel dem Pharynx verläuft. Und aus diesem Bande entsteht durch oberflächliche Ausbreitung das eben beschriebene Muskelbündel (*c*), das deshalb als »äußerer Ast des Retractor anterior« bezeichnet werden soll. Unter diesen Fasern liegt endlich noch ein System, das an der vorderen Fußkante inseriert und distalwärts streicht. Doch ist dieser Muskelzug nicht sehr dicht (Fig. 5 *d*). Wenn auch die äußerste Muskelschicht aus mehreren Elementen besteht, die alle mehr oder minder stark miteinander verflochten sind, so ist doch festzustellen, daß der Hauptmuskel in dieser vollkommen in sich geschlossenen ersten oder äußersten Schicht der Protractor ist.

c. Die zweite Muskelschicht.

Dieses ganze System von zum Teil verflochtenen Muskelfasern, das die erste Schicht der Muskelhülle ausmacht, läßt sich nun fortpräparieren, und man erhält dann ein Bild, wie es Fig. 7 zeigt: die zweite Muskelschicht. Einen Teil der so freigelegten Muskeln konnte

man schon vorher durch die äußerste Schicht hindurchschimmern sehen, wie man aus Fig. 3 erkennt.

Über den ganzen Eingeweidesack und Fuß erstreckt sich in Fig. 7

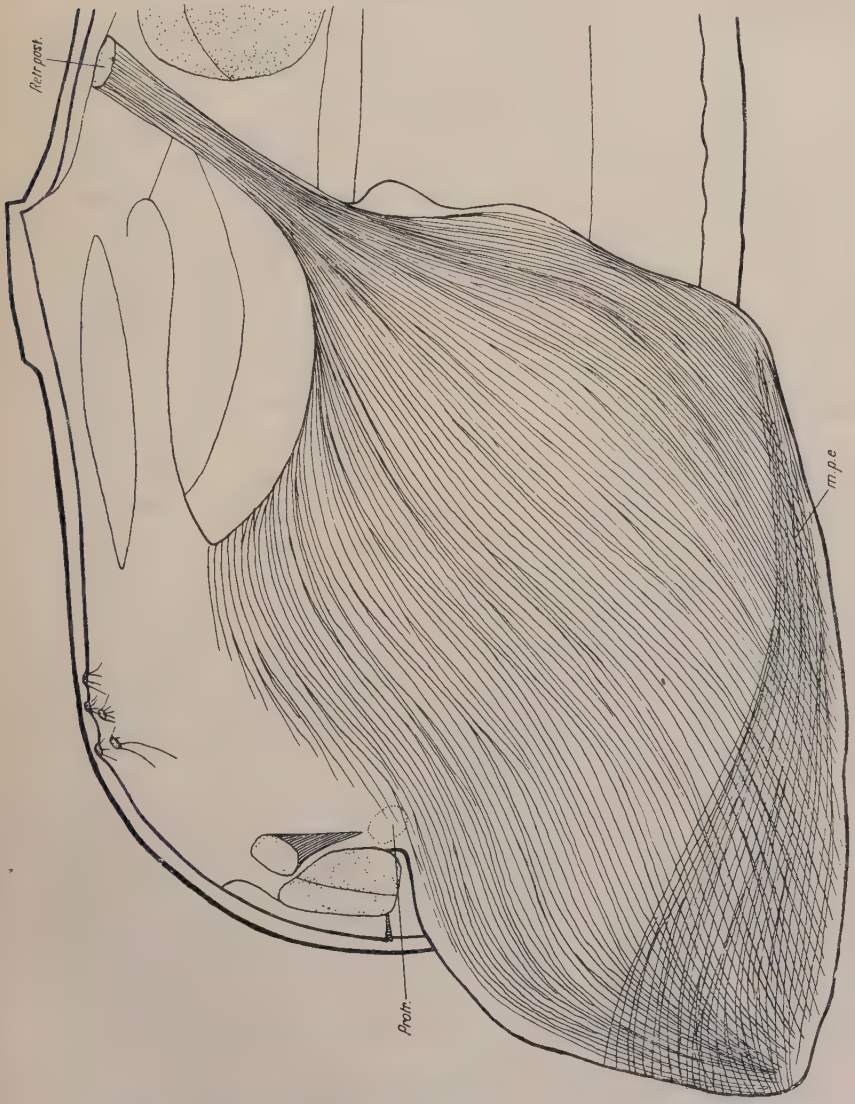

Fig. 7.
Die zweite Muskelschicht, bestehend aus der Muskulatur des hinteren Retractors (*Retr.post.*) und dem Musculus pedalis exterior (*m.p.e.*). *Protr.* bedeutet die Stelle, an welcher der fortpräparierte Protractor lag (vgl. Fig. 5 und 6). Konservierung: 5%iges Formaldehyd. Vergr. 2,3 : 1. Auf $^2/_3$ verkleinert.

schräg von oben nach unten ein breiter Muskelzug: der Retractor posterior. Nur die Leber ist nun ohne Muskelhülle. Selbst unter der Ansatzstelle des Protractors, dessen Lage in Fig. 7 durch Punktierung angedeutet ist, sind die Fasern dieser zweiten Schicht zu finden. Inter-

essant ist die Feststellung, daß auch in der Schwellkuppe die Fasern ganz klar als deutliche Muskelschicht sich finden. Die letzten Ausläufer zeigen die Tendenz, sich möglichst in der ganz vorn gelegenen Spitze des Fußes zu sammeln; etwas ähnliches kann man an dem oberen Ende der Fasern beobachten. Die meisten Muskelzüge lassen sich sofort bis in den langausgezogenen, kompakten Retractor posterior verfolgen, dessen Insertionsstelle neben dem Adductor posterior und dem oberen hinteren Ende der Mantellinie gelegen ist (vgl. Fig. 3 und 7). Ein andrer Teil der Fasern geht in ein unter der Niere gelegenes muskulöses Band über, das aber mit dem Retractor posterior in direktem Zusammenhang steht. Somit haben wir also ein großes, einheitliches, dorsoventralverlaufendes System von Muskelfasern mit nur einer Ansatzstelle an der Schale. Die Funktion dieses hinteren Retractors ist leicht einzusehen: durch Kontraktion der Muskelfasern wird die Spitze und die untere Fußkante sowie der ganze Fuß schräg aufwärts gezogen. Ganz ohne eigentlichen Zusammenhang mit diesem Muskel findet sich fast parallel der Fußkante, vollkommen innerhalb der Schwellkuppe, ein besonderes System von Muskelfasern, der Musculus pedalis exterior (Fig. 7 *m.p.e.*). Die Fasern dieses Muskels inserieren an ihrem einen Ende in der vorderen Fußkante. Das andre Ende ist an dem hinteren Teil der unteren Fußkante befestigt. Dieser Muskel besitzt also gar keine Anheftungsstelle an der Schale. Der Musculus pedalis exterior ist ein flacher Muskelzug, dessen Einzelelemente mit den Fasern des Retractor posterior oft verflochten sind. Die Funktion dieses Muskels besteht darin, die Spitze des bei der Schwellung stark vergrößerten und vorgestreckten Fußes nach hinten zurückzuziehen, indem die Länge der unteren Fußkante verkleinert wird.

Daß auch die zweite Muskelschicht, die also aus dem Retractor posterior und aus dem Musculus pedalis exterior besteht, ein einheitliches, in sich geschlossenes System bildet, erkennt man daraus, daß der Retractor posterior dem Eingeweidesack direkt aufliegt, und daß in der Schwellkuppe diese zweite Schicht von der darunterliegenden Muskulatur durch stark lacunäres Bindegewebe getrennt ist. Man kann also die zweite Schicht in ihrer Gesamtheit fortpräparieren.

d. Die dritte Muskelschicht.

Nach Entfernung der zweiten Muskelschicht tritt uns ein vollkommen verändertes Bild entgegen (Fig. 8). Fast der ganze Eingeweidesack ist nun ohne Muskelhülle. Die dritte Muskelschicht beschränkt sich also auf den eigentlichen Fuß.

Die kräftigsten Fasern gehen von dem schon bekannten vorderen Rückziehmuskel, dem Retractor anterior, aus. Während wir in der obersten ersten Muskelschicht den »äußeren Ast« des Retractor anterior

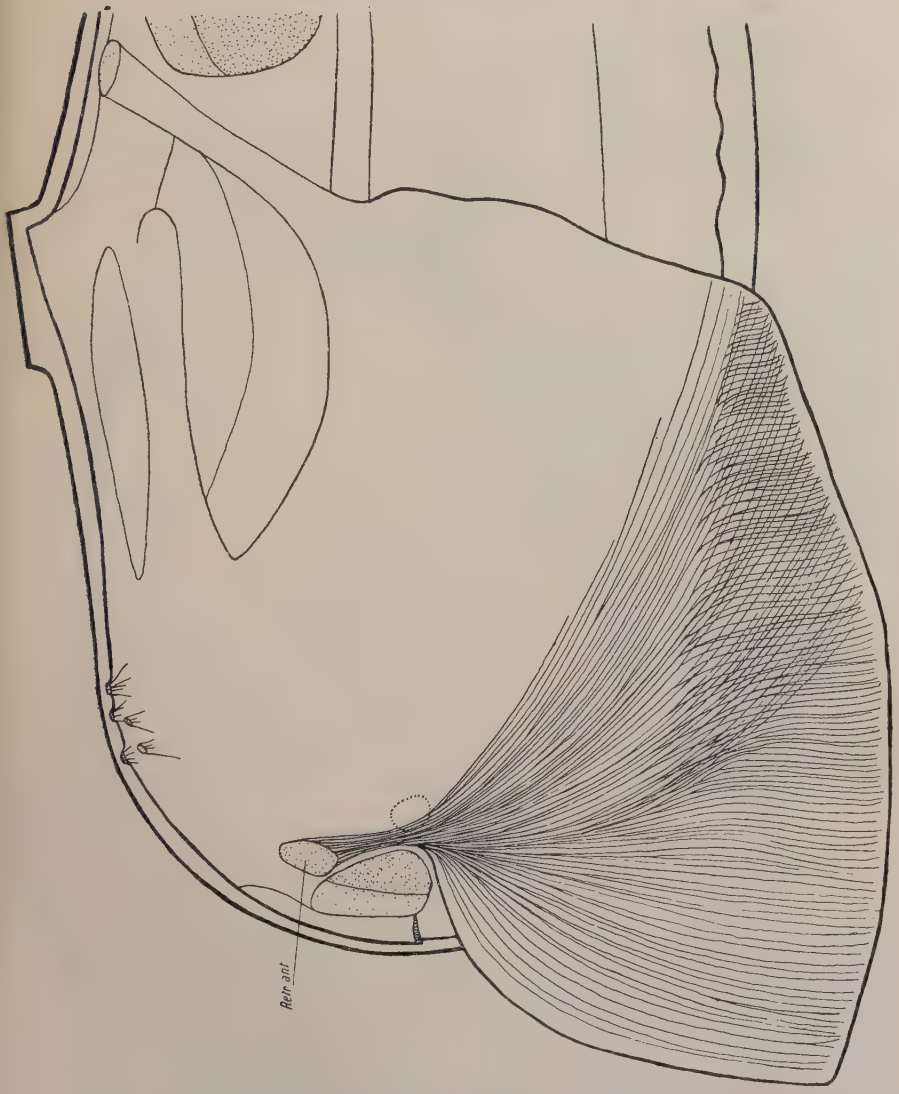

Fig. 8.
Der Retractor anterior (*Retr.ant.*). Die Muskelfasern verästeln sich an der oberen Grenze der Schwellkuppe. Konservierung: 5%iges Formaldehyd. Vergr. 2,3 : 1. Auf $^2/_3$ verkleinert.

(Fig. 5 *c*) fanden, haben wir in Fig. 8 den bedeutend stärkeren »inneren Ast« des Retractor anterior vor uns. Wie wir schon oben sahen, geht der Muskel von seiner Ansatzstelle an der Schale, indem er dem Pharynx parallel verläuft, nach innen bis zur Mitte des Körpers, der dort aller-

dings auch recht schmal ist. Dann verteilen sich die Muskeln über die vordere untere Partie des Fußes. Der eine Teil streicht über den

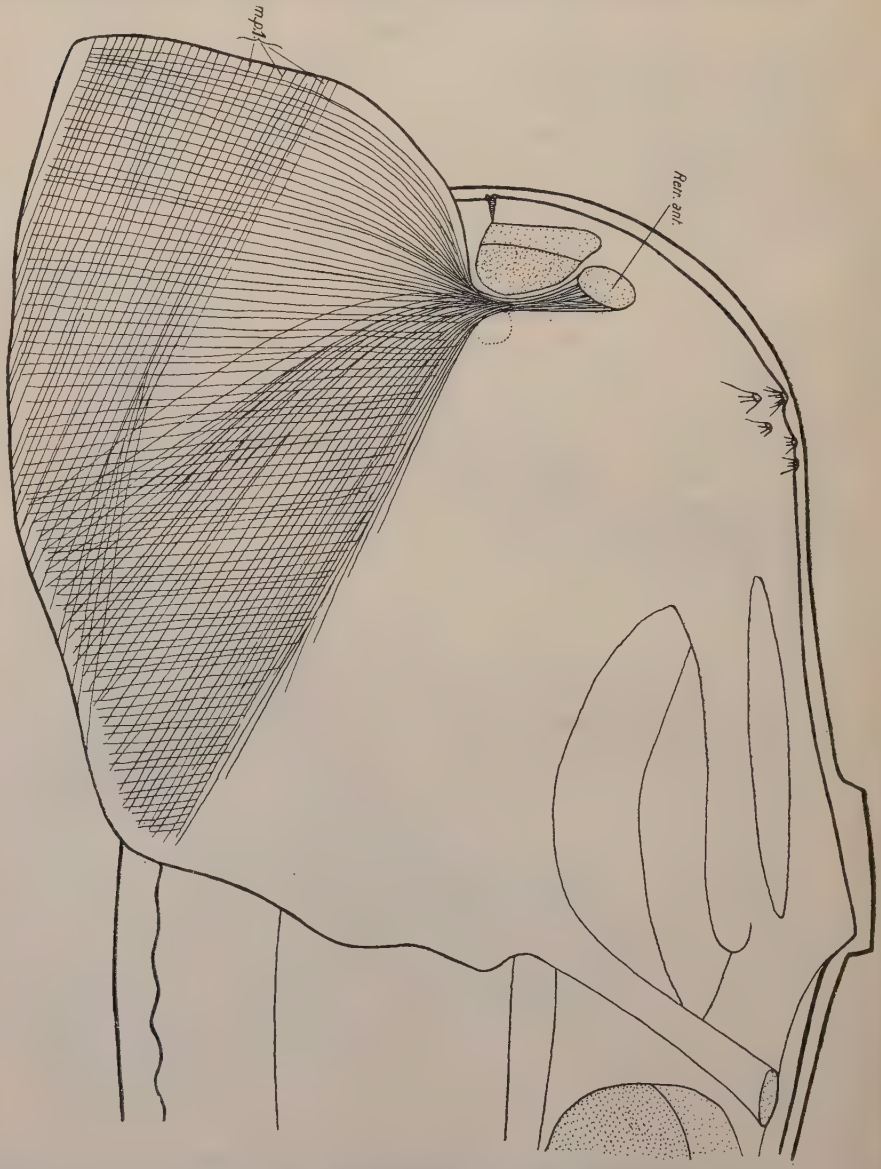

Fig. 9.

Die dritte Muskelschicht; über den Ausläufern des Retractor anterior liegen feine, dorsoventral verlaufende Fasern. In der Schwellkuppe erkennt man auch den Musculus pedalis interior (*m.p.i.*) (vgl. Fig. 10). Konservierung: 5%iges Formaldehyd. Vergr. 2,3 : 1. Auf $^2/_3$ verkleinert.

unteren Rand des Eingeweidesacks hinweg und geht auch durch die Schwellkuppe hindurch bis an die hintere Hälfte der unteren Fußkante. Dort, wo die Schwellkuppe beginnt, zeigen die Fasern Ver-

zweigungen und Nebenäste (vgl. Fig. 8), die hauptsächlich dorsoventralwärts gerichtet sind. Diese Nebenäste bilden eine Schicht zweiter Ordnung, die von der Hauptschicht durch starkes, lacunäres Schwellgewebe getrennt ist. Diejenigen Muskeln, die gleich nach der Verbreiterung eine dorsoventrale Richtung haben, zeigen keine Zerspaltung (vgl. Fig. 8).

Wie in Fig. 9 zu sehen ist, tritt außerdem oft noch ein dorsoventralverlaufendes System auf, das noch über diesen Muskeln liegt, welche den Eingeweidesack bedecken und mit ihnen oft verflochten sind.

e) Die vierte, innerste Muskelschicht.

Um zu entscheiden, ob die in Fig. 9 außer den eben beschriebenen, noch sichtbaren, in der Fußkante fast horizontal verlaufenden Muskeln auch zur dritten Muskelschicht gehören, muß man erst die ganze bisher beschriebene Muskulatur des Retractor anterior entfernen. Ist dies geschehen, so erkennt man, daß man es hier mit einer letzten, zu innerst gelegenen, aber gesonderten Muskelschicht zu tun hat. Fig. 10 zeigt uns, daß hier wieder eine ganz dünne, scheidewandartige Muskelschicht vorhanden ist. Zwischen diesem und dem symmetrisch gelegenen Muskel der andern Körperhälfte liegt lacunäres Bindegewebe, in dem die große Fußarterie verläuft. Dieser Muskel, ich nenne ihn Musculus pedalis interior (*m.p.i*), ist jedenfalls nicht an der Schale befestigt. Er inseriert an der vorderen und der unteren Fußkante. Seine Streichrichtung ist aber gegen die des Musculus pedalis exterior unter etwa 50—70° geneigt. Seine Funktion besteht darin, die Breite des ausgestreckten und geschwellten Fußes zu verringern und dabei das Blut aus den Lacunen in den Eingeweidesack zurückzudrängen.

f. Die Transversalmuskeln (Musculi transversales).

In Fig. 8 fanden wir, daß nach Entfernung der zweiten Muskelschicht, die vom Retractor posterior ausgeht, der Eingeweidesack mit den Geschlechtsorganen ohne Hülle vor uns lag. Nun ist aber zu bemerken, daß die Präparation nicht ganz leicht ist. Es sind nämlich mit den Fasern des Retractor posterior noch feine Endfasern von Muskelzügen verflochten, die quer durch den Eingeweidesack hindurchgehen. Die Aufgabe dieser Muskeln besteht darin, die beiden symmetrischen Muskelhüllen der rechten und linken Körperhälfte zusammenzuhalten und eventuell zu nähern, d. h. den Querschnitt des Körpers zu verringern. Wegen ihrer Anordnung will ich sie Musculi

transversales (*m.tr.*), Transversalmuskeln, nennen. Um ihre Anzahl und Lage festzustellen, ist es nur nötig, den in Formol gehärteten Körper mit dem Rasiermesser glatt zu halbieren. Dann bietet sich

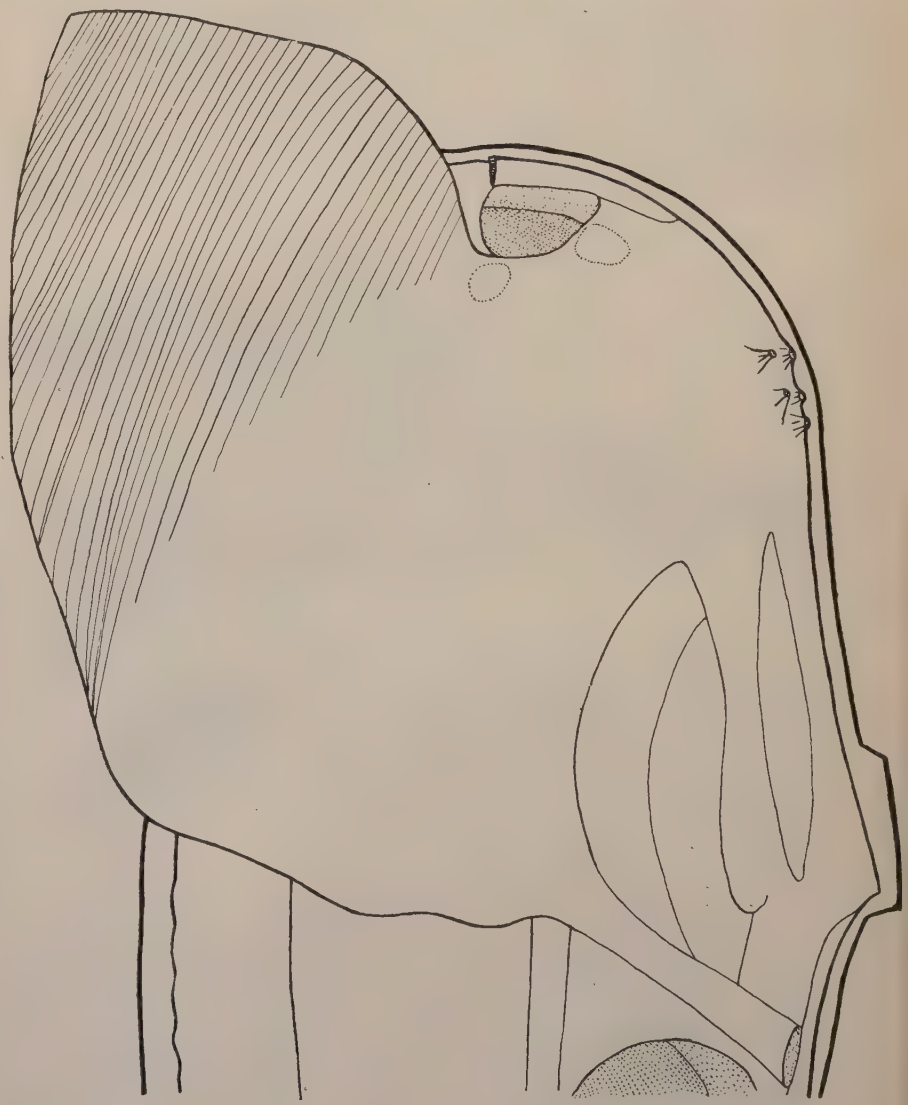

Fig. 10. Die vierte, innerste Muskelschicht: Der Musculus pedalis interior. Konservierung: 5%iges Formaldehyd. Vergr. 2,3 : 1. Auf $^2/_3$ verkleinert.

folgendes Bild dar (Fig. 11): Der Darmtractus ist meist im größten Teil seines Verlaufes angeschnitten. Ebenso ist die Verteilung der Leber und der Geschlechtsorgane — letztere erfüllen fast den ganzen noch freien Körper — auf den ersten Blick klar. Bei näherem Zusehen

erkennt man dann die quergeschnittenen Transversalmuskeln an ihrer stahlgrauen Färbung. Im großen und ganzen läßt sich sagen, daß die Transversalmuskeln fast im ganzen Eingeweidesack vorhanden

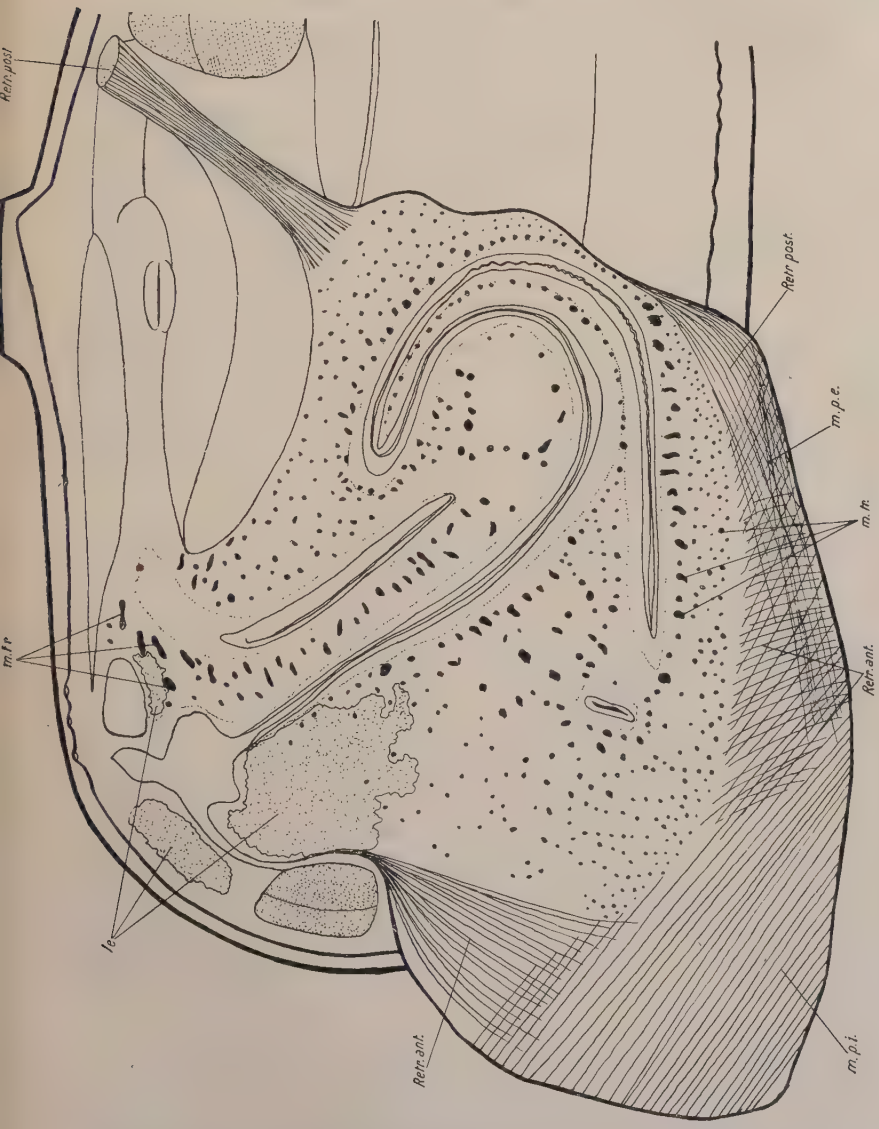

Fig. 11.

Sagittalschnitt durch den vorderen Körper der *Anodonta*. Die quergetroffenen Transversalmuskeln (*m.tr.*) sind in der Nähe des Darmes am stärksten. *Retr.ant.*, Retractor anterior; *Retr.post.*, Retractor posterior; *le*, Leber; *m.p.e.*, Musculus pedalis exterior; *m.p.i.*, Musculus pedalis interior Konservierung: 5%iges Formaldehyd. Vergr. 2,3 : 1. Auf $^2/_3$ verkleinert.

sind. Nur die Leber enthält wenige von ihnen. Der Grund ist auch nach dem oben Gesagten nicht schwer zu finden. Der Teil zwischen Protractor, Retractor anterior und Elevator besitzt nur eine dünne

Muskelhülle und ist fast gar nicht beweglich. Nach der Schwellkuppe hin nimmt die Zahl der Transversalmuskeln immer mehr zu. Gleichzeitig wird der Durchmesser der einzelnen Fasern immer geringer, so daß sie sich schließlich im Balkengewebe der Schwellkuppe verlieren. Ebenfalls findet sich ein dichtes System von Transversalmuskeln in der Umgebung der Statocyste. Anderseits läßt sich feststellen, daß die stärksten Transversalmuskeln den Darm begleiten, wie dies ja auch aus Fig. 11 zur Genüge hervorgeht. Recht kräftige Muskelzüge finden sich an der unteren Darmschleife sowie zwischen dem Kristallstieldarm und dem Enddarm. Besonders in der Gegend der Pericardialdrüse liegen breite, massive Stränge von Transversalmuskeln. Die Härtung mit Formol erlaubt sogar nach Entfernung der Muskelschicht der einen Körperhälfte die Geschlechtsorgane, Leber, Magen und Darm aus dem Eingeweidesack fortzupräparieren ohne die Transversalmuskeln zu zerreißen. Diese sitzen dann mit ihren baumartigen Verästelungen auf der Innenseite der andern Hälfte der Muskelhülle fest. Man erkennt dann recht deutlich, wie die Züge der Transversalmuskeln in oft schräger Richtung durch die Schleifen des Darmes hindurchgehen und dessen konstante Lage im Körperinnern trotz der enormen Formveränderungen des Fußes und Eingeweidesackes gewährleisten. Man muß sich vergegenwärtigen, daß die *Anodonta* ihren Fuß durch Schwellung auf die vierfache Länge ausdehnen kann, die er in kontrahiertem Zustande besitzt. Außerdem kann man oft beobachten, wie die *Anodonta* ihren Fuß bis zum Ligament außen um die Schale herumklappt oder die untere Fußpartie um 90° gegen die Längsachse der Schalen dreht. Gerade die paarig vorhandenen Musculi pedalis exteriores und interiores dürften diese komplizierten Stellungen des Fußes besonders ermöglichen. Unter diesen Umständen ist natürlich auch ein Muskelsystem erforderlich, das einmal die Organe in ihrer konstanten Lage erhält und anderseits auch die Kontraktionen des Körpers in die Querrichtung ermöglicht. Diese Aufgabe erfüllen die Transversalmuskeln. Auf den feineren Bau dieser Muskeln werden wir weiter unten noch eingehen.

g. Das Zusammenwirken aller dieser Muskelsysteme.

Aus dem bisher Gesagten geht wohl zur Genüge hervor, mit welcher Leichtigkeit die Untersuchung der Morphologie der Muskulatur anzustellen war und wie klar und einfach sich die Anordnung der einzelnen Muskelzüge selbst in der Schwellkuppe erwies. Früher redeten die Autoren höchstens von zwei Richtungen, in denen sich die Muskelzüge

über dem Eingeweidesack kreuzten; im Fuß aber, in der eigentlichen Schwellkuppe entstände ein Muskelfilz, in dem die Muskelfasern nach allen möglichen Seiten liefen (Fleischmann u. a.). Die einfache Formolkonservierung hat uns aber selbst den »Muskelfilz« oder das »Balkengewebe« der Schwellkuppe in einfache Muskelsysteme aufgelöst.

Machen wir uns nun einmal zusammenhängend die Funktion der verschiedenen Muskelzüge bei der Bewegung des Fußes klar. Ist der Fuß kontrahiert, so ist er weit in die Schale zurückgezogen. Alle Muskeln befinden sich dann im Kontraktionszustande. Soll der Fuß geschwellt, also ausgestreckt werden, so hört der Kontraktionsreiz erst auf, die Schalen öffnen sich vermöge der Elastizität des Ligamentes. Das Blut wird aus den Mantelreservoiren in den Fuß gepreßt. Anscheinend wirken die Transversalmuskeln des Eingeweidesackes hierbei auch noch mit, indem sie durch Kontraktion das Blut aus dem Eingeweidesack in die Schwellkuppe treiben. Die starke Faltung des Fußes und Eingeweidesackes verschwindet. Die Fußspitze tritt langsam weit aus der Schale heraus. Wird die *Anodonta* nun gereizt, so erfolgt sofort eine Kontraktion aller Muskeln des Fußes, während die Transversalmuskeln des Eingeweidesackes erschlaffen. Wird die Muschel stark erregt, dann ziehen die Adductoren die Schalen so plötzlich und so stark zusammen, daß oft noch ein Stück des Fußes abgeklemmt wird, also außerhalb der Schale bleiben muß. Wird die Muschel nicht weiter gereizt, so kann man beobachten, daß sich nach einiger Zeit die Schalen wieder ein wenig öffnen. Dann nimmt die Breite der noch außerhalb der Schalen befindlichen Fußspitze rasch ab. Das Blut ist also wohl durch die Kontraktion der Transversalmuskeln der Schwellkuppe herausgepreßt. Dann wird auch die Fußspitze selbst durch den schmalen Spalt der Schalen zurückgezogen.

Will man aber auch die innerhalb der Schale gelegenen Teile des Fußes bei der Kontraktion beobachten, so kann man folgendermaßen verfahren. Eine große *Anodonta* wird in 0,75%igem Hydroxylamin und Chloralhydrat (zu gleichen Teilen) etwas betäubt. Dann löst man vorsichtig, ohne den Mantel zu verletzen, die eine Schale los. Die Muschel wird sich daraufhin energisch kontrahieren. Nun klappt man den Mantel der nach oben gelegenen Seite über das Ligament hinüber, um den Fuß ungehindert beobachten zu können. Die Muschel verbleibt in der Betäubungsflüssigkeit. Nach etwa $^1/_2$—1 Stunde ist sie etwas mehr betäubt, der Nervenreiz auf die Muskulatur hat nachgelassen; infolgedessen ist der Fuß wieder ausgestreckt, vorausgesetzt, daß die *Anodonta* keine bedeutende Verletzung, z. B. an den

Mantelreservoiren, davongetragen hat. Reizt man jetzt den Fuß, so tritt zwar eine Kontraktion ein, doch ist diese durch die Betäubung sehr verlangsamt. Nunmehr kann man bequem die einzelnen Phasen der Bewegung des Fußes verfolgen. Sofort antworten auf den Reiz der Retractor posterior und der Retractor anterior. Der letztere scheint noch der beweglichste zu sein. Sein auf Fig. 3 und 7 sichtbarer langer Muskelstrang zieht sich auf etwa die Hälfte seiner ursprünglichen Länge zusammen. Dadurch erhält der ganze Fuß schon eine Drehung, also eine andre Lage. Gleichzeitig treten starke Kontraktionen seiner Ausläufer auf. Die auf Fig. 7 dargestellten Muskelzüge über dem Eingeweidesack treten als deutliche, fast dorsoventral verlaufende Falten hervor. Der Eingeweidesack schwillt langsam durch das aus der Schwellkuppe emporsteigende Blut immer stärker an. Die eigentliche Schwellkuppe nimmt gleichmäßig immer mehr an Größe ab. Während der Musculus pedalis exterior (vgl. Fig. 7) und der Musculus pedalis interior (vgl. Fig. 9 und 10), deren Fasern bei dem Schwellungszustand fast senkrecht zueinander verlaufen, den vorderen und unteren Rand des Fußes einander nähern, bewirken die Transversalmuskeln eine starke Abnahme der Breite, indem alle gemeinsam das Blut aus den Lacunen in den Eingeweidesack zurückdrängen. Dann setzt bei einem gewissen Stadium der Blutentleerung der Retractor anterior seine Tätigkeit ein (vgl. Fig. 8), indem er gemeinsam mit dem Retractor posterior den Fuß in den Bereich der Schale zieht. Die Schwellkuppe des Fußes ist nun stark kontrahiert, sehr klein und blutleer. Dafür ist der Eingeweidesack voll Blut gefüllt und prall. Während bei einer Verletzung der Schwellkuppe nur wenig Blut sichtbar wird, strömt bei einer nur geringen Verletzung des Eingeweidesackes sofort viel Blut aus. Doch bleibt das Blut nicht ständig im Eingeweidesack. Nach einigen Minuten nimmt dessen Volumen bedeutend ab, die auf Fig. 3, 5, 6 sichtbaren Züge der obersten Muskelschicht, besonders die Fasern des Protractors treten durch ihre Kontraktion immer deutlicher hervor. Schließlich kommt dann der Fuß aus seiner, bisher immer noch etwas geneigten Stellung in seine normale Lage.

2. Untersuchung der einzelnen Muskelzüge an der Hand von Schnitten.

Es soll nicht versäumt werden, die durch Präparation gewonnenen Ergebnisse auch auf dem Wege der Schnittmethode zu prüfen; doch ist es mit ungleich mehr Schwierigkeiten verknüpft in das Gewirr der

Muskelfasern, die auf dem Schnitt sich darbieten, ein gewisses System zu bringen. Daß sich dabei die Ausbreitung und Streichrichtung der einzelnen Muskeln nicht so klar verfolgen läßt, wie es die Präparation erlaubt, liegt auf der Hand. Zu welch irrigen Resultaten man gelangen kann, zeigt ja zur Genüge die Arbeit von H. Nicodim.

Immerhin kann man, wenn die Präparation den Schlüssel geliefert hat, der es erlaubt, nun analysierend in das Gewirr der Muskelfasern einzudringen, auf den Schnitten alle makroskopisch festgelegten Muskelzüge wiederfinden. Ja, vielfach ist es sogar möglich, mit Hilfe der Schnittmethode noch einzelne feinere Einzelheiten festzustellen, die oft nicht unwesentlich sind. Doch ist nochmals zu betonen, daß dies eben nur möglich ist, wenn man erst makroskopisch den Verlauf der einzelnen Muskelzüge wenigstens in groben Umrissen erkannt hat.

Zur allgemeinen Orientierung soll zuerst ein Schnitt durch den Fuß einer größeren *Anodonta* und ein Totalpräparat von einer nur 2,59 mm messenden *Anodonta* dienen. Dann sollen beim Studium der Muskulatur in verschiedenen Partien des Eingeweidesackes und Fußes auch feinere morphologische Einzelheiten zur Sprache kommen. Zu deren Erläuterung sollen vorwiegend Photographien benutzt werden, um möglichst objektiv die Lage der einzelnen Muskelzüge zueinander und den Zusammenhang der Muskulatur mit dem Bindegewebe, dem Epithel und den Organen der Muschel wiederzugeben. Es wird sich dann immer wieder zeigen, daß die Ergebnisse der Präparation zum Verständnis unbedingt notwendig sind und vorausgesetzt werden müssen, daß anderseits dann aber das Mikroskop noch manche wichtige Einzelheiten enthüllt.

Orientierung über die Streichrichtung der Hauptmuskelzüge.

Um uns über die gegenseitige Lage und Streichrichtung der Hauptmuskelzüge im Fuß zu orientieren, mag der in Fig. 12 wiedergegebene Schnitt dienen, der durch äußere Umstände gerade zu diesem Zweck besonders geeignet ist. Die hierzu benutzte *Anodonta* war in 1%iger Cocainlösung etwas betäubt, dann aus der Schale gelöst und in Zenkerscher Lösung konserviert. Dabei hatte sich die eine Seite des Fußes auf dem Boden des Gefäßes flach gestreckt und war somit zu Tangentialschnitten recht gut geeignet. Wegen der immer noch vorhandenen schwachen Wölbung des Körpers findet sich dann natürlich die der Oberfläche näher liegende Schicht mehr am Rande, die tiefergelegenen Muskelzüge dagegen mehr in der Mitte des Schnittes. So zeigt der in Fig. 12 dargestellte Tangentialschnitt in der Mitte bereits das Binde-

gewebe (*bi*) und die darin eingebetteten Geschlechtsorgane. Es eignet sich dieser Schnitt recht gut, die Streichrichtung der einzelnen Muskelzüge nebeneinander zu vergleichen. An dem äußersten Abschnitt der hinteren Fußkante (Fig. 12 *Protr.*) treffen wir feine Fasern des Protractors (vgl. Fig. 6). Hier ist also, wie die benachbarten Serienschnitte einwandfrei zeigen, der Schnitt derart oberflächlich geführt, daß von der äußersten, ersten Muskelschicht auch einige Fasern zu erkennen sind. Diese gehören dem Protractor (Fig. 5 *Protr.*) an. Gleich daneben, also in Wirklichkeit etwas weiter nach dem Körperinnern zu, liegen

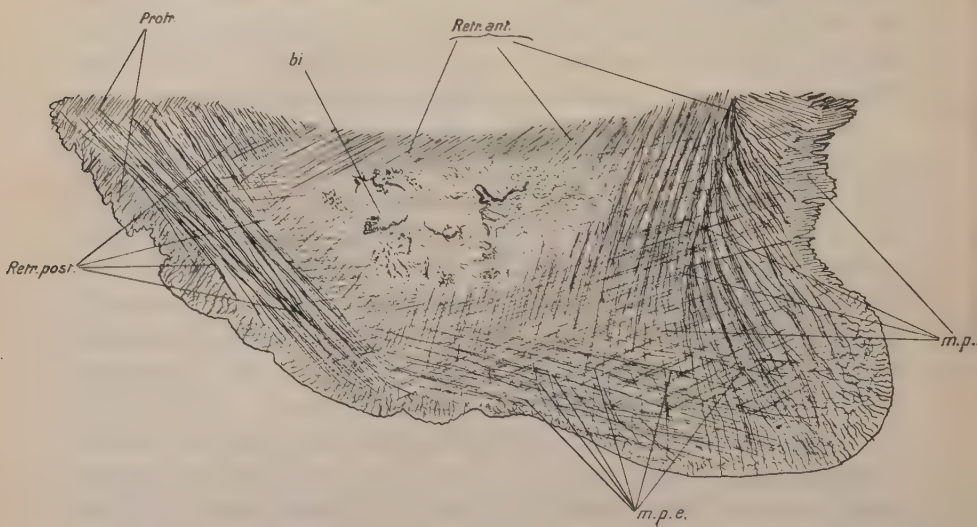

Fig. 12.

Sagittalschnitt durch die äußere Muskelhaube des Fußes einer *Anodonta* von etwa 4 cm Länge. Bezeichnung wie in Fig. 11. *Protr.*, Protractor; *bi*, Bindegewebe; Dicke des Schnittes 15 μ. Färbung nach MALLORY. Vergr. 6 : 1. Auf $^4/_5$ verkleinert.

die Fasern des Retractor posterior (Fig. 12 *Retr.post*). Zusammen mit ihnen gehören die etwas gegen die Horizontale geneigten Züge des Musculus pedalis exterior (Fig. 12 *m.p.e*) zur zweiten Muskelschicht (vgl. auch Fig. 7). Weiter nach oben liegen in Fig. 12 dann die Ausstrahlungen des Retractor anterior (vgl. Fig. 9), und unter ihnen noch die Fasern des Musculus pedalis interior (Fig. 12 *m.p.i*, vgl. auch Fig. 10). Hier (Fig. 12), wie auch schon zum Teil in Fig. 11, ist deutlich zu erkennen, wie die beiden Musculi pedales gegeneinander unter einem Winkel von etwa 50° geneigt sind.

Nachdem wir so an ausgewachsenen Exemplaren den Verlauf der Muskulatur im Fuß verfolgt hatten, sei es erlaubt, ein Bild einer jungen

Anodonta zu geben. Das in Fig. 13 zum Teil dargestellte Exemplar, wurde mir von Herrn Dr. Herbers freundlicherweise zur Verfügung gestellt. Die Maße dieser jungen *Anodonta* waren folgende: Länge 2,59 mm, Breite 1,65 mm. Die Muschel war als Totalpräparat mit Hämatoxylin gut durchgefärbt. Die Schale war vollkommen durchsichtig. Ohne weiteres erkennt man in Fig. 13 den Adductor anterior, der aber noch recht weit vom Pharynx entfernt liegt. Dicht neben

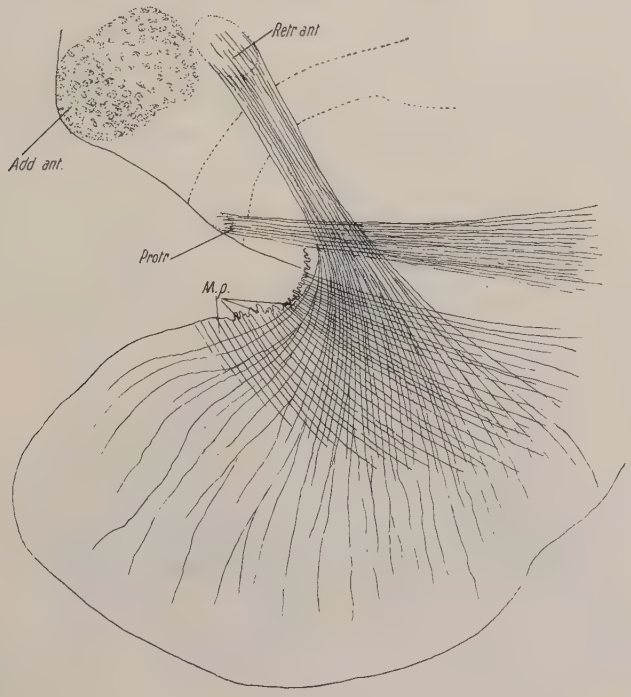

Fig. 13.

Ansatzstellen und Verlauf der wichtigsten Muskelzüge im Fuß einer *Anodonta* von 2,59 mm Länge und 1,65 mm Höhe. *Add.ant.*, Adductor anterior; *Protr.* Protractor; *Retr.ant.*, Retractor anterior; *M.p.*, Musculus pedalis. Totalpräparat. Färbung: Hämatoxylin. Vergr. 114 : 1. Auf $^3/_4$ verkleinert.

seinem dorsalen Ende liegt der Kopf des Retractor anterior. Dieser Muskel ist als starkes Bündel von Fasern recht gut zu verfolgen. Er dringt auch schon ins Innere des Körpers ein und verästelt sich erst an der oberen Grenze des eigentlichen Fußes, oder richtiger gesagt: der Schwellkuppe, die hier noch stark in Entwicklung begriffen ist. Über dem Zuge des Retractor anterior liegt das ganz schmale Bündel des Protractors, das sich erst wenig verbreitet. Wie wir sahen, ver-

ästelt sich der Retractor anterior und sendet seine Fasern durch den ganzen vorderen Fuß. Mit ihm vergesellschaftet ist noch ein feines Muskelsystem, das ich auf Fig. 13 als Musculus pedalis bezeichnet habe. Es ist wahrscheinlich die Anlage für einen der Musculi pedales. Jedenfalls erkennt man bei diesem jungen Exemplar deutlich, daß die Muskelansätze des Adductor anterior, Retractor anterior und des Protractor an der Schale beim Wachsen des Tieres immer mehr zusammenrücken müssen, so daß schließlich der Pharynx zwischen den Adductor anterior und den absteigenden Muskelzug des Retractor anterior und der Kopf des Protractor über letzteren zu liegen kommt. Zu erwähnen ist noch, daß auch der Retractor posterior, der neben dem Adductor posterior liegt, bereits bei diesem Exemplar vorhanden ist. Aber seine Fasern erstrecken sich noch nicht bis in den vorderen Teil des Fußes, soweit er in Fig. 13 dargestellt wurde.

Die Muskulatur in der oberen Hälfte des Eingeweidesackes.

Nach diesen orientierenden Ausführungen wollen wir zur Untersuchung der einzelnen Muskelzüge in verschiedenen Körperregionen

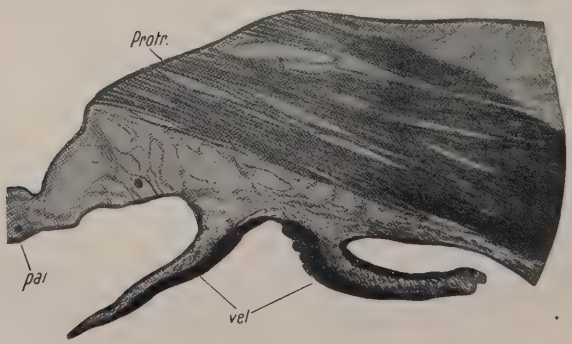

Fig. 14.

Längsschnitt durch den Protractor und das Velum. Färbung: Eisenhämatoxylin. *Protr.*, Protractor; *pal*, Mantel; *vel*, Mundsegel; In 7facher Vergr. photographiert. Auf $^4/_5$ verkleinert.

übergehen und gleichzeitig die durch Präparation gewonnenen Ergebnisse mit Hilfe der Schnitte zu vertiefen suchen.

Wie bereits gesagt wurde, kann man nach der Härtung der Anodonten in 5%igem Formaldehyd das Bindegewebe und das Epithel ohne Schwierigkeiten fortpräparieren, um das Bild zu erhalten, das in Fig. 3 wiedergegeben ist. Um die Orientierung zu erleichtern und zu zeigen, eine wie starke Lage von Bindegewebe gerade in der Nähe des Protractors durch Präparation entfernt werden muß, möge Fig. 14 dienen. Die

Abbildung zeigt den Protractor (*Protr*) mit dem umgebenden Bindegewebe (*bi*) und den Mundsegeln (*vel*). Die Muskelhülle, aus der der Kopf des Protractors aufragt, ist auf dem Schnitt noch nicht getroffen. An der Ansatzstelle des Protractors an der Schale liegt das Haftepithel, das aber wegen der geringen Vergrößerung nicht deutlich hervortritt. Am linken Rand des Bildes ist noch ein Stück des Mantels (*pal*) sichtbar.

Die eigentliche Aufstülpung des Muskelkopfes aus der Muskelhülle (*mh*) zum Zweck der Befestigung an der Schale zeigt der in Fig. 15

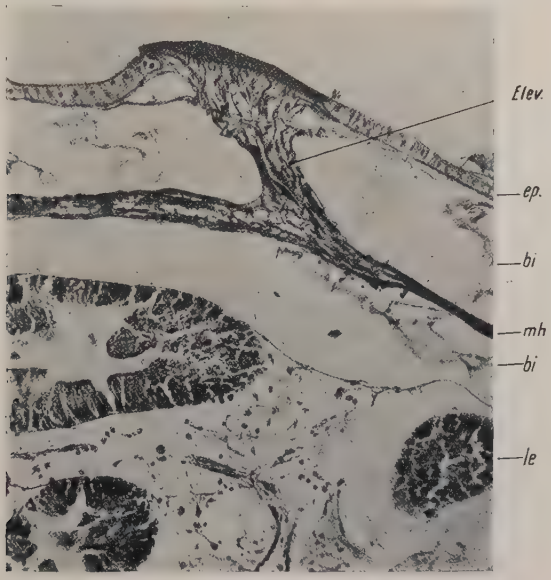

Fig. 15.

Schnitt durch die Leber und den Elevator einer *Anodonta* von 22 mm Länge. *bi*, Bindegewebe; *ep*, Epithel; *le*, Leber; *mh*, Muskelhülle; *Elev*, Elevator. Färbung nach Mallory. In 33facher Vergr. photographiert. Auf $^4/_5$ verkleinert.

dargestellte Elevator (*Elev*) noch schöner. Wie schon oben festgestellt wurde, ist der Elevator bei *Anodonta* rudimentär und meist in mehrere kleine Köpfe gespalten. In der Fig. 15 haben wir einen besonders kräftigen und noch nicht zerspaltenen Elevator einer jungen *Anodonta* von 22 mm Länge vor uns. Über den großen Leberdrüsen (*le*) liegt die oben schon mehrfach erwähnte schwache Muskelhülle (*mh*). Über dieser findet sich auch eine Bindegewebslage (*bi*) und das Epithel (*ep*). Aus der Muskelschicht (*mh*) heraus treten nun einige Fasern, verflechten sich etwas und werden durch feine Bindegewebshüllen zusammengehalten. Dicht unter der Schale verbreitert sich das Bündel ein

wenig. Das Haftepithel, d. h. das Epithel, welches die Befestigung des Muskels (*Elev*) an der Schale bewirkt, ist durch seine intensivere Färbung sofort zu erkennen. Von dem gewöhnlichen Epithel (*ep*) ist es durch eine scharfe Grenze getrennt. Das unter dem Epithel liegende verdichtete Bindegewebe, das von manchen Autoren als Basalmembran bezeichnet wird, hebt sich zum Teil von diesem ab und durchzieht das Muskelbündel. Schon an diesem Querschnitt ist zu erkennen, daß die Funktion des Elevators keine besonders ausgeprägte sein kann, da die von ihm ausstrahlenden Muskelfasern nur in ganz geringer Zahl vorhanden sind.

Wenn hier, in der Nähe eines Muskelansatzes an der Schale, die Muskelhülle (*mh*) nicht mehr als fünf bis sechs Fasern stark ist, so wird die in Fig. 16 erkennbare geringe Stärke der die Leber einhüllenden Muskelschicht (*mh*) nicht weiter überraschen. Immerhin ist festzustellen, daß diese schwache Schicht kontinuierlich in die oberste Muskelschicht des übrigen Eingeweidesackes übergeht. Nach den Befunden unsrer makroskopischen Untersuchungsmethode ist dies ja auch nicht anders zu erwarten (vgl. Fig. 4, 5 und 6). Außerhalb dieser Muskulatur sind in dem umgebenden starken Bindegewebe keinerlei starke Muskeln mehr zu finden. Nur in der Pericardialdrüse finden sich einige schwache Muskelfasern. Das Gleiche gilt von dem Bindegewebe unterhalb des Ligamentes. Zu erwähnen ist noch, daß die vordere Aorta (*v.Ao*) stets innerhalb der Muskelhülle verläuft. Dabei liegt sie, wie Fig. 16 ja deutlich zeigt, dem oberen Rande derart dicht an, daß selbst bei starker Vergrößerung zwischen den Muskelfasern der einhüllenden Schicht (*mh*) und denen der Aortenwandung keine scharfe Grenze gezogen werden kann.

Weiterhin zeigt Fig. 16 zwei recht kräftige Transversalmuskeln (*m.tr*), die den Darm (*da*) und auch die Leber (*le*) in ihrer festen Lage erhalten. Wie stark die Ausbreitung und Ausstrahlung an den beiden Enden dieser Muskeln ist, läßt sich aus dem Bilde recht gut ersehen. Da die großen Transversalmuskeln oft bandförmig sind (vgl. Fig. 11, wo diese Form in der Nähe des Rectums ja auch zu finden ist), so kann man aus dem Bilde des allerdings nur angeschnittenen unteren Muskelzuges (*m.tr*) wohl eine Vorstellung von der Stärke der Transversalmuskeln gewinnen. Auf den nächsten Schnitten der Serie läßt sich dann feststellen, daß die Typhlosolis des Darmes auf diesem breiten Muskelbande ruht und mittels Bindegewebe fest mit ihm verbunden ist. Somit dürften diese starken Transversalmuskeln (*m.tr.*) einmal die Aufgabe haben, die Organe bei jeder Formänderung des Fußes zu

stützen. Weiterhin werden sie, wie schon oben eingehend geschildert wurde, durch Kontraktion, also durch Verringerung der Breite des Eingeweidesackes, das Blut in die Schwellkuppe treiben und somit auch bei dem Akt der Schwellung des Fußes mitwirken.

Fig. 16.

Querschnitt durch die vordere Partie des Körpers. Die Leber und die vordere Aorta werden durch die in Fig. 4 dargestellten Muskelzüge vom äußeren Bindegewebe abgeschlossen. *da*, Darm; *le*, Leber; *mh*, Muskelhülle; *m.tr.*, Transversalmuskel; *v.Ao.*, vordere Aorta. Färbung: Hämatoxylin-Eosin. In 8facher Vergr. photographiert. Auf $^4/_5$ verkleinert.

Die Muskulatur im unteren Teil des Fußes und in der Schwellkuppe.

Während wir in dem oberen, kaum beweglichen Teil des Körpers nur wenige Muskeln antrafen, ändert sich das Bild aber ziemlich rasch, wenn wir uns der ventralen Zone des Eingeweidesackes und der Schwellkuppe nähern. Im folgenden wollen wir zuerst einen Schnitt durch die vordere Partie des Fußes betrachten, der etwa durch die Ansatzstelle des Protractors oder des Retractor anterior geführt wurde. Wie wir schon durch makroskopische Präparation feststellten, verläuft die

Muskulatur des Protractors nur an der Oberfläche. Dagegen wendet sich der Retractor anterior zuerst nach den Körperinnern, läuft dem Pharynx parallel, und verbreitert sich erst unter dem Protractor (vgl. Fig. 9). Dabei nähern sich die beiden Retractores ante-

Fig. 17.

Querschnitt durch den vorderen Teil des Fußes unterhalb des Protractors. *m.tr.*, Transversalmuskeln; *m.p.e.*, Musculus pedalis exterior; *Retr.ant.*, Retractor anterior; *mp..i.*, Musculus pedalis interior; *Retr.post.*, Retractor posterior; *Schicht* 1, Muskelfasern, der äußeren Schicht angehörend. Färbung nach MALLORY. In 10facher Vergr. photographiert. Auf $^4/_5$ verkleinert.

riores der rechten und linken Körperhälfte bis zur Berührung. Erst bei der Ausbreitung in das von mir als dritte Muskelschicht bezeichnete System weichen die beiden Muskeln wieder auseinander. Die in Fig. 17 wiedergegebene Photographie wurde von einem mit MALLORYS Färbung tingierten Präparat aufgenommen. Leider ließ

sich das blau gefärbte Bindegewebe nicht mit der im Präparat hervortretenden Klarheit wiedergeben.

Zur Erläuterung der Photographie diene die ganz schematisch gehaltene Fig. 18. Auf dem Bilde liegt an dem oberen Rande die Stelle kurz nach dem Auseinanderrücken der beiden Muskelzüge der vorderen Retractoren. Während im oberen Teil des Bildes diese Muskeln noch recht breit sind, nehmen sie wegen der Ausdehnung über eine größere Fläche des Körpers auf dem im Bilde wiedergegebenen Querschnitt an Stärke ab. Wenn wir von diesem Muskel ausgehen, finden wir nach außen hin noch zwei Muskellagen. Erst folgt eine Schicht, deren Fasern quergeschnitten sind. Darüber liegt eine Muskellage, die sich der faltigen Oberfläche des Körpers dicht anschmiegt. Die letztere dürfte damit zur »ersten, äußersten Muskelschicht« gehören. Über die Natur der quergetroffenen Muskelfasern braucht man wohl nicht lange im Zweifel zu bleiben. Es sind dies die quergeschnittenen Fasern des Retractor posterior (vgl. Fig. 17, 18 *Retr.post* mit Fig. 7). Wie man sieht, ist an dieser, soweit vorn gelegenen Stelle, die zweite Muskelschicht noch immer von beträchtlicher Stärke.

Fig. 18.

Schema zu Fig. 17. *d*, längsverlaufende subepitheliale Fasern (vgl. Fig. 5, *d* und Fig. 21, *d*); *m.p.i.*, Musculus pedalis interior; *m.tr.*, Transversalmuskeln; *Retr.ant.*, Retractor anterior; *Retr.post.*, Retractor posterior; *Schicht 1*, Muskelfasern, der äußersten Schicht angehörend (vgl. Fig. 5). Auf die Hälfte verkleinert.

Es fragt sich nun: können wir auch die meist längsgetroffenen Fasern der äußersten Schicht, in Fig. 18 mit Schicht 1 bezeichnet, mit einem der in Fig. 5 sichtbaren Muskelzüge identifizieren? Soweit wir aus Fig. 17 und 18 feststellen können, zeigt diese äußerste Muskelschicht auch in der Richtung von oben nach unten eine Abnahme in der Breite. Außer einigen feinen, quergeschnittenen Muskelzügen (*d*) in den Falten selbst, sind alle längsgetroffen. Ein Blick auf die Fig. 5 zeigt uns, daß die meisten der längsgeschnittenen Muskelfasern zu dem in Fig. 5

mit *c* bezeichneten Muskelzug gehören werden. Sie bilden also den »äußeren Ast des Retractor anterior«. In dem oberen Teil unseres Bildes sind wahrscheinlich auch noch einige der am meisten ventralwärts gelegenen Fasern des Protractor vorhanden (vgl. Fig. 5 [*a*]).— Endlich wären noch die nur wenig sichtbaren, ganz außen liegenden, quergeschnittenen Fasern (*d*) zu untersuchen. Gerade ihr Vorhandensein in den einzelnen Falten der Fußoberfläche spricht dafür, daß sie zu dem in Fig. 5 mit *d* bezeichneten feinen Muskelsystem gehören.

Somit haben wir bisher bereits die erste bis dritte Muskelschicht auf dem Querschnitt feststellen können. Weiter nach dem Körperinnern zu finden wir neben dem Retractor anterior noch ein System von quergeschnittenen Fasern (Fig. 17 und 18 *m.p.i.*). Es kann keinem Zweifel unterliegen, daß wir hier die vierte, innerste Muskelschicht, den Musculus pedalis interior vor uns haben (vgl. Fig. 10). Sehr schön ist auf dem Schnitt die paarige Anordnung der vier Muskelschichten zu verfolgen. Ebenso klar sind die vielen, zum Teil recht feinen Transversalmuskeln zu erkennen (Fig. 17 und 18 *m.tr.*). Es ist hier schwer zu sagen, von welcher der Muskelschichten sie etwa ausgehen. Es erweckt den Anschein, als ob die stärksten nur bis an die äußere Grenze der Fasern des Retractor anterior gehen. Doch setzen sich viele, wenn auch in etwas schwächerer Ausbildung, weiter nach außen fort, durchziehen die Fasern des Retractor posterior und enden meist in der äußersten Muskelschicht. Von hier aus setzen sie sich zum Teil in ganz feinen Fasern (*sbm*) fort, die zwischen den Drüsenzellen nach dem Epithel hinziehen.

Um diese Verhältnisse noch besser studieren zu können, wurde etwas weiter ventralwärts die linke Hälfte der Schwellkuppe mit etwas stärkerer Vergrößerung (60 : 1) photographiert. Sofort fällt auf diesem Bilde (Fig. 19) auf, daß von der äußersten Muskelschicht kaum noch etwas zu erkennen ist. Die zweite und dritte Muskellage, also die Züge des Retractor posterior und des Retractor anterior, sind nicht mehr scharf zu trennen. Man darf wohl annehmen, daß die am meisten nach außen gelegenen, meist längsgetroffenen Fasern zum Retractor posterior (Fig. 19 *Retr.post*) gehören. Der Retractor anterior, der weiter nach innen liegt, hat eine starke Verbreiterung erfahren. Einige Muskeln sind längs, der größte Teil aber mehr oder weniger schräg getroffen. Die innere Grenze des Retractor anterior ist scharf durch die quergeschnittenen Muskelzüge des Musculus pedalis interior (*m.p.i*) begrenzt. Am Rande des Bildes liegt dann das lacunäre Bindegewebe, das die Mitte des Fußes erfüllt. Es ist durchzogen von den Trans-

versalmuskeln (*m.tr.*), die wir schon in Fig. 17 und 18 (*m.tr.*) kennen gelernt hatten. Auch in dem Zuge des Retractor anterior sind die Transversalmuskeln noch zu verfolgen. So erhalten wir hier ein System sich nach den verschiedensten Seiten kreuzender Muskelfasern, von



Fig. 19.

Querschnitt durch die linke Hälfte des Fußes. (Das gleiche Präparat wie in Fig. 17.) *ep.*, Epithel; *m.p.i.*, Musculus pedalis interior; *m,tr.*, Transversalmuskeln; *Retr.ant.*, Retractor anterior; *Retr. port.*, Retractor posterior; *sbm*, subepitheliale Muskelfasern (vgl. Fig. 21, *sbm*). Färbung nach MALLORY. In 60facher Vergr. photographiert. Auf $^4/_5$ verkleinert.

manchen früheren Autoren (FLEISCHMANN u. a.) als regelloses »Balkengewebe« oder »Muskelfilz« bezeichnet, dessen Zwischenräume mit lacunärem Bindegewebe ausgefüllt sind. Dieses ist der typische Bau des Schwellgewebes, aus dem der ganze untere Fuß, die sogenannte Schwellkuppe aufgebaut ist.

Im Gegensatz zu dieser Partie ist der näher zum Epithel liegende Retractor posterior und einige ganz außenliegende, meist quergeschnittene Muskelfasern, in ein Drüsen enthaltendes Bindegewebe eingelagert. Zwischen den langen Drüsen verlaufen in Fig. 19 feine Muskelfasern (*sbm*), die zum Teil mit den Ausläufern der Transversalmuskeln in Verbindung stehen, zum Teil auch aus den schräg hindurchziehenden Muskeln sich herleiten können. Diese, meist zarten, doch sehr zahlreichen Muskelfasern sind bis an die Innengrenze des Körperepithels (*ep*) zu verfolgen. Sie seien als »subepitheliale Muskelfasern« (*sbm*) bezeichnet. Weiter unten werden wir noch einmal auf sie zurückkommen müssen. —Wie man aus Fig. 19 wohl zur Genüge ersieht, ist es aus dem Studium von Schnitten allein garnicht möglich, hier ein klares Bild von dem eigentlichen Verlauf der Muskelfasern zu erhalten. Gerade in der Schwellkuppe liegen die Verhältnisse natürlich besonders ungünstig. Da ist eben eine makroskopische Präparationsmethode der einzige Weg, die sich scheinbar so unregelmäßig kreuzenden Muskelfasern zu analysieren und in gesonderte, in sich geschlossene Systeme zu bringen. Ist dies aber gelungen, so kann man mit dem durch makroskopische Untersuchung gefundenen Schlüssel auch die Schnittserien studieren und dann noch manche feine Einzelheiten feststellen. Dies Bild (Fig. 19) gibt uns nun auch Aufschluß über die eben gemachte Feststellung, daß nach Entfernung des Epithels keine weiteren Muskelzüge wahrgenommen werden konnten, sondern nur feine, scheinbar zum Teil zur Oberfläche senkrecht gerichtete gefunden wurden.

Endlich mag noch ein Schnitt durch die Mitte des Fußes in den Kreis unsrer Betrachtungen gezogen werden (Fig. 20). Auf diesem Schnitt ist der Verlauf der einzelnen Muskelzüge mit fast schematischer Klarheit zu erkennen. Ohne Schwierigkeit sind die erste bis dritte Muskelschicht festzustellen (*a*—*c*). Während am oberen Rand des Bildes die Muskeln alle noch recht dicht aneinander gedrängt liegen, erkennt man die dorsale Grenze der Schwellkuppe gleich an der Ausbreitung aller drei Schichten. Außerdem tritt dort an Stelle der Langerschen Blasen (*lbl*) das typische lacunäre Bindegewebe (*lbi*). Deutlich lassen sich bis tief in die Schwellkuppe hinein die Fasern der äußersten Muskelschicht erkennen (vgl. auch Fig. 5). Die Fasern des Retractor posterior, der zur zweiten Schicht gehört, sind quergetroffen (Fig. 20 *b*) und daher nicht von den ebenfalls quergeschnittenen Fasern des Musculus pedalis exterior zu unterscheiden (vgl. auch Fig. 7). Die Fasern des Retractor anterior sind vielfach längsgeschnitten. Ihr Verlauf

bis in die untere Partie des Fußes ist gut zu erkennen. Auch die Seitenäste (vgl. auch Fig. 8) treten in Fig. 20 recht deutlich hervor. Von dem Musculus pedalis interior sind nur noch einige, ganz wenige, quergeschnittene Bündel an der Innenseite des Retractor posterior zu sehen, da dieser Muskel hauptsächlich auf die vordere Hälfte des Fußes beschränkt ist (vgl. Fig. 10). Die im Eingeweidesack doch ziemlich starken

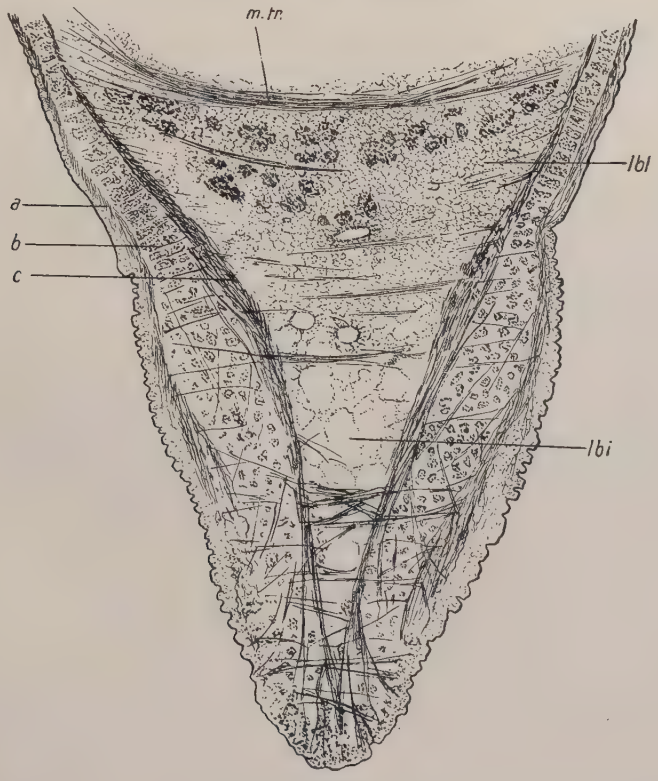

Fig. 20.

Querschnitt durch die untere Fußkante. *a*, äußerste Muskelschicht (vgl. Fig. 5); *b*, quergetroffene Fasern des Retractor posterior, *c*, längsgetroffene Fasern des Retractor anterior; *lbl*, LANGERsche Blasen; *lbi*, lakunäres Bindegewebe; *m.tr*, Transversalmuskeln. Färbung: Hämatoxylin-Eosin. Vergr. 16 : 1. Nicht verkleinert.

Transversalmuskeln nehmen bei ihrer Annäherung an die Fußkante immer mehr an Breite ab. Schließlich erkennen wir im Innern der Schwellkuppe nur noch eine Anzahl mehr oder weniger schräg verlaufender Muskelfasern.

Wie schon auf Fig. 17 und 19 festgestellt wurde, liegen in den Falten der Körperoberfläche feine Muskelbündel eingebettet (vgl. auch

Fig. 5 *d*). Ferner zeigte Fig. 19 die senkrecht zur Körperoberfläche gerichteten Fasern (*sbm*), die bis an das Epithel verfolgt werden konnten. Diese beiden subepithelialen Muskelzüge sollen einmal genauer untersucht werden. Während beide senkrecht auf einander stehenden Systeme von Muskelfasern in den Falten des Eingeweidesackes ein ganz klar erkennbares und normales Aussehen haben, erhalten sie in den Falten der Schwellkuppe ein etwas andres Gepräge, das sie in solchen Falten, die sich gerade im Zustand der Schwellung befinden, ganz unkenntlich macht. Vor allem ist zuerst festzustellen, daß wir es hier

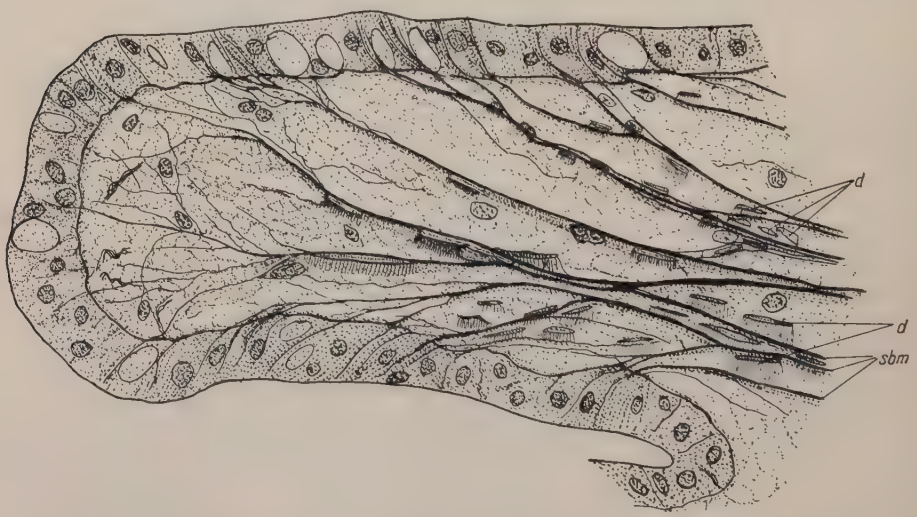

Fig. 21.

Eine Falte der Körperoberfläche am oberen Rande der Schwellkuppe, stark geschwellt. *sbm*, senkrecht zur Oberfläche streichende subepitheliale Muskelfasern; *d*, in der Längsrichtung der Falten verlaufende Muskeln (vgl. Fig. 5, *d*). Färbung nach MALLORY. Vergr. 420 : 1. Auf $^4/_5$ verkleinert.

mit sehr schmalen Muskelzügen zu tun haben. Betrachten wir Fig. 19, so erkennen wir die senkrecht zum Epithel gerichteten subepithelialen Muskeln. In geschwellten Falten tritt natürlich auch eine Dehnung der Muskelfasern ein. Dann kann man bei Anwendung der MALLORY-schen Färbung in stärkerer Vergrößerung ein Bild erhalten, wie es in Fig. 21 wiedergegeben ist. Die zarten [rotgefärbten] Muskelfasern (Fig. 21 *sbm*) sind als solche bis an die innere Grenze des Epithels zu verfolgen. Meist verlaufen nun diese Muskeln in [blaugefärbten] bindegewebigen Scheidewänden, die auf dem Schnitt fast quergetroffen sind. Zwischen den einzelnen Bindegewebswänden liegt lacunäres Bindegewebe, darin Blutkörperchen, manchmal auch zarte Nerven-

fasern. Nun finden sich auf dem Schnitt eigenartige, meist den Bindegewebswänden aufgelagerte feine rote Gebilde (Fig. 21 *d*). Die Schnittfläche ist eine schmale Linie mit einer Reihe von roten Punkten besetzt. Bei tieferer Einstellung erkennt man wegen der oft etwas schrägen Lage der Bindegewebsscheiden ein System schön parallel verlaufender, ganz feiner Fibrillen, die in einer schwach rötlichen Plasmamasse enthalten sind (Fig. 21 *d*) und deren Querschnitt oben beschrieben wurde. Man könnte sich fragen, ob man es in diesen Gebilden mit muskulösen oder bindegewebigen Elementen zu tun habe. Verfolgt man aber diese Verhältnisse in den benachbarten Falten der Körperoberfläche, so läßt sich feststellen, daß bei abnehmender Schwellung auch die schmalen, bandförmigen Gebilde immer mehr abgerundete Gestalt annehmen, so daß schließlich kein Zweifel darüber herrschen kann, daß man in ihnen echte, wenn auch sehr zarte Muskelfasern vor sich hat. Somit dürfte das eigenartige Bild, das uns in Fig. 21 entgegentritt, folgendermaßen zu erklären sein: die bindegewebigen Lagen sind Träger für zwei sich senkrecht kreuzende Systeme von subepithelialen Muskeln. Die einen, welche nach dem Epithel hinstreben (Fig. 19 *sbm*, Fig. 20 *sbm*), werden bei der Schwellung in ihrer Längsrichtung gedehnt; die andern Fasern, die in den Falten parallel zur Körperoberfläche verlaufen (in Fig. 21 mit *d* bezeichnet, da sie mit den in Fig. 5 *d* dargestellten identisch sind), werden bei der Schwellung zu breiten Bändern von nur ganz geringer Dicke ausgezogen.

Die Befestigung der Muskulatur am Epithel.

Eine weitere eigentümliche Erscheinung zeigt Fig. 21 noch: die in den bindegewebigen Hüllen liegenden Muskelfasern (*sbm*) treten mit dem Epithel in enge Berührung, und an diesen Stellen erscheinen die Epithelzellen oft etwas nach innen gezogen. Ein ganz gleiches Verhalten finden wir in Fig. 21 *A*. Man erkennt bei Anwendung von Mallorys Färbung deutlich, daß trotz der innigen Berührung der Epithel- und Muskelzelle doch keine Zellverbindung eintritt, wenn gleich die Struktur der Epithelzelle oft durch den Zug beeinflußt ist. Stets findet sich die Muskelfaser von einer bindegewebigen Hülle, dem Perimy-

Fig. 21 *A*.

Befestigung einiger Muskelfasern (*sbm*) am Epithel (*ep*) einer Falte der Körperoberfläche am oberen Rande der Schwellkuppe. *py*, Perimysium; *bi*, Bindegewebe. Färbung nach Mallory. Vergr. 420. Auf $^4/_5$ verkleinert.

sium (*py*) umgeben, und ebenfalls ist dem Epithel auf der Innenseite eine feine Bindegewebsschicht angelagert, die kontinuierlich in das Bindegewebe (*bi*) und das Perimysium (*py*) übergeht. Es scheint also doch das Bindegewebe erst den Kontakt oder die Verbindung zwischen der Epithel- und Muskelzelle zu ermöglichen, wenn es auch in der Nähe der Berührungsstelle meist kaum noch nachweisbar ist. Es liegt daher nahe, eine Stelle aufzusuchen, wo mehr Bindegewebe dem Epithel aufgelagert ist.

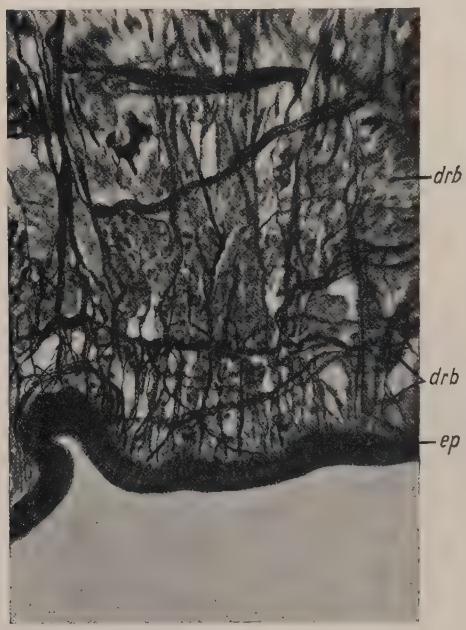

Fig. 22.

Verflechten der feinen Ausläufer der Muskelfasern an der unteren Fußkante. *ep*, Epithel; *drb*, drüsenenthaltendes Bindegewebe. Färbung nach MALLORY. In 146facher Vergr. photographiert. Auf $^4/_5$ verkleinert.

Für diese Untersuchung eignet sich nun besonders die untere Kante des Fußes, wo ja eine Anzahl von Muskelzügen inserieren. In Fig. 22 ist ein Schnitt wiedergegeben, der die Befestigung des hinteren Teils des Musculus pedalis exterior zeigt. Die am oberen Rande noch gerade sichtbaren starken, wagerecht liegenden Fasern gehören diesem Muskel an. Die darunterliegende, schräg verlaufende Muskelfaser gehört, nach dem Schnitt zu urteilen, ebenfalls zur zweiten Schicht, doch zum Retractor posterior. Senkrecht zu diesen Ausläufern von zwei Hauptmuskelsystemen strahlen nun kleine Muskelzüge nach dem Epithel hin, ähnlich wie es in Fig. 19 schon zu erkennen war. Auf Fig. 22 nimmt man aber deutlich eine Zersplitterung der Fasern wahr. So entsteht zwischen dem Drüsen enthaltenden Bindegewebe (*drb*) ein feines, dichtes Muskelgeflecht. Ganz nahe dem Epithel finden wir einige, der Oberfläche parallel laufende, stark gewellte Muskeln, die das ganze Netzwerk der Muskelenden festhalten und in dem verdichteten Bindegewebe verankern. Es ist also festzustellen, daß wir an der unteren Fußkante (Fig. 22) ein hohes, dichtes Bindegewebe finden, das die Drüsen wie auch das Muskelgeflecht mit dem Epithel fest verbindet. Etwas

modifiziert lagen die Verhältnisse in den Falten der Schwellkuppe (Fig. 21 und 21 *A*) und des Eingeweidesackes (Fig. 19).

Es mag schon an dieser Stelle erwähnt werden, daß wir ganz ähnliche Verhältnisse auch im Mantelrand antreffen. Dort besonders ist oft recht deutlich zu erkennen, wie die Muskelfasern sich an ihrem Ende zerspalten und mit den Epithelzellen in enge Verbindung treten, die dann noch bedeutend mehr, als es in Fig. 21 und 21 *A* erkennbar ist, oft recht stark und spitz nach innen zu verlängert sein können. Alle diese Stellen zeichnen sich stets dadurch aus, daß das dem Epithel aufgelagerte verdichtete Bindegewebe, das früher oft fälschlicherweise als Basalmembran angesprochen wurde, nur schwach entwickelt ist; wenigstens nicht so stark, wie in der drüsenreichen unteren Fußkante. Allerdings finden sich im Mantel ebenfalls Stellen, an denen das Bindegewebe, das dem Epithel aufgelagert ist, eine beträchtliche Stärke besitzen kann; dann finden wir auch ganz ähnliche Verhältnisse, wie in der unteren Fußkante (Fig. 22).

An dieser Stelle kann ich nicht umhin, auf Lists schöne Monographie: »Die Mytiliden des Golfes von Neapel« hinzuweisen. Auch List beobachtet eine derartige Verbindung der Muskeln mit dem Epithel bei *Mytilus*. Ferner stellt er ebenfalls fest, daß die Muskelfasern stets von Bindegewebe umhüllt sind. Diese Beobachtung kann also bei *Anodonta* und *Unio* nur vollkommen bestätigt werden (siehe auch Kapitel 2, vgl. z. B. Fig. 45, 68, 69, 75, 76, 77 u. a. m.).

Es sei gestattet, die wichtigste Stelle über die Beobachtungen Lists zu zitieren; er sagt auf S. 117: »Charakteristisch ist für diese Muskelfibrillen, daß sie von einem feinsten bindegewebigen Netz (vgl. Taf. VIII, Fig. 15, 16) während ihres ganzen Verlaufes umsponnen werden, und daß sie sich unterhalb der Epithelzellen regelmäßig in 2, 3 selten mehr Äste spalten, die sich direkt an die Epithelzellen ansetzen (vgl. Taf. XI, Fig. 13). Obwohl es im Grunde genommen kein großer Unterschied ist, wenn die Fasern an der hyalinen Schicht, der sogenannten Basalmembran, endigen . . ., so sprechen doch mikroskopische Bilder, die zeigen, wie gerade an den Stellen, an denen Muskelfibrillen inserieren, Epithelzellen direkt in die Tiefe gezogen sind, und die Zelle direkt mit der Fibrille zusammenhängt, sehr dafür, daß Epithelzelle und Muskelfibrille direkt miteinander verbunden sind.«

Die in diesem Zitat erwähnten Abbildungen, die mit meinen Abbildungen in vollem Einklang stehen, sind tatsächlich von einer solchen überzeugenden Klarheit, daß sie keiner weiteren Erklärung bedürfen.

Die Transversalmuskeln.

Wir wir bereits makroskopisch festgestellt hatten (Fig. 11), waren in der Nähe des Enddarmes die stärksten dieser Muskeln vorhanden. Und zwar liegen sie, wie man aus Fig. 16 und 23 sofort ersieht, an dem oberen Ende des eigentlichen Fußes. Es ist ja auch klar, daß gerade an dieser Stelle der Eingeweidesack einer Festigung und eines gewissen Gerüstes bedarf. So erkennt man auch in Fig. 23, welche enorme Breite und Mächtigkeit ein solcher Transversalmuskel (*m.tr.*) im Vergleich zur dort noch recht schwachen Oberflächenmuskulatur erreicht. Zu seiner Befestigung strahlen seine Fasern an den breiten Enden weit

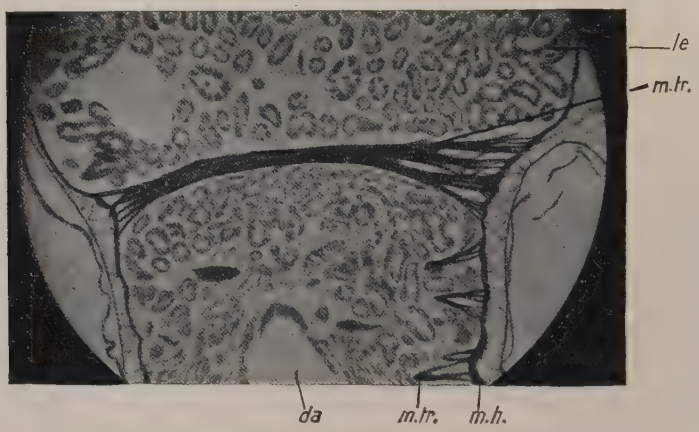

Fig. 23.

Transversalmuskeln in der Leber auf einem Schnitt durch den vorderen Teil des Körpers. *da*, Darm; *le*, Leber; *mh*, Muskelhülle; *mtr.*, Transversalmuskeln. Färbung nach MALLORY. In 7facher Vergrößerung photographiert. Auf $^4/_5$ verkleinert.

auseinander und verflechten sich mit den Muskelzügen der Oberflächenmuskulatur. Während auf den beiden Abbildungen Fig. 16 und 23 fast nur die erste Muskelschicht zur Befestigung in Betracht kommt, ist in weiter abwärts gelegenen Partien festzustellen, daß dort die Fasern des Retractor posterior meist die Verankerung übernehmen. Wie man durch einen Vergleich der Abbildungen Fig. 7 und 8 ohne weiteres erkennt, ist der Retractor posterior für fast den ganzen oberen Teil des Fußes die innerste Muskelschicht. Daher gestaltete sich auch, wie schon erwähnt, die Entfernung der zweiten Muskelschicht oft recht schwierig.

Wir sahen schon auf Fig. 11 stets in der Umgebung des Darmtractus die stärksten Transversalmuskeln liegen. Eine gute Erläuterung

zu dieser schematischen Zeichnung gibt die Photographie eines Sagittalschnittes durch den hinteren Rand des Fußes (Fig. 24). Auf dem Bilde ist der Darm (*da*) zwei mal längs getroffen. Im Bindegewebe, das

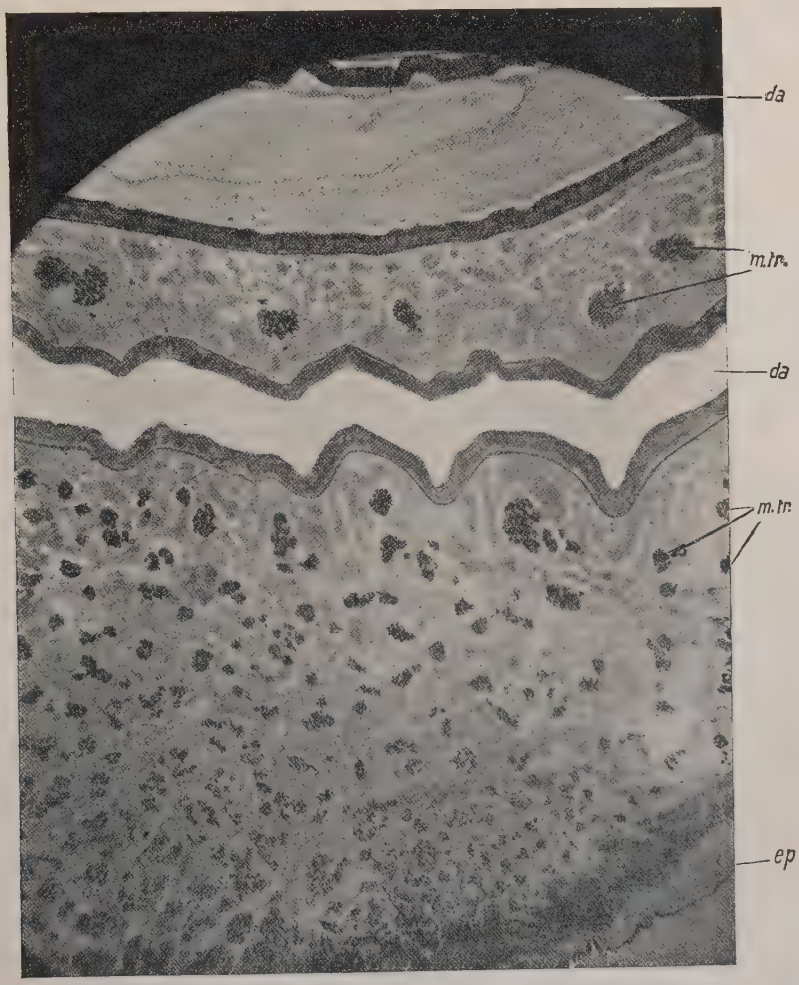

Fig. 24.

Sagittalschnitt durch die hintere, untere Kante des Fußes. Die Transversalmuskeln sind in der Umgebung des Darmes am stärksten ausgebildet. *da*, Darm; *ep*, Epithel; *m.tr.*, Transversalmuskel. Färbung nach MALLORY. In 23facher Vergr. photographiert. Auf $^4/_5$ verkleinert.

den ganzen Darm umhüllt, sind recht kräftige Muskelbündel (*m.tr.*) enthalten, die auf dem Sagittalschnitt natürlich quer geschnitten sind. Man kann nun gut verfolgen, wie die Transversalmuskeln nach dem

(rechts unten zum Teil sichtbaren) Fußrand (*ep*) zu immer schwächer werden. Dafür treten sie aber in immer wachsender Anzahl auf. Es ist ja auch zu bedenken, daß die untere Partie des Schnittes durch den distalen Teil der Schwellkuppe geht. Nahe am Rande des Schnittes treffen wir dann auf die Oberflächenmuskulatur, die hier schräg durchschnitten ist, da der Schnitt nicht vollkommen median durch den Fuß geführt ist. Immerhin dürfte aus Fig. 24 die eigentliche Verteilung der Transversalmuskeln nach Größe und Anzahl in der Umgebung der unteren Fußkante wohl anschaulich gemacht sein.

II. Die Morphologie und Physiologie der Schließmuskeln.

Nach Untersuchung der Muskulatur des Eingeweidesackes und Fußes wollen wir noch auf zwei ganz besonders ausgebildete transversalverlaufende Muskeln eingehen; es sind dies die beiden Schalenschließmuskeln: der Adductor anterior und der Addutor posterior. Über ihre Lage und Größe gibt uns Fig. 3 Aufschluß. Man erkennt sofort, daß sie mit den übrigen Muskeln des Fußes in keinem besonderen Zusammenhang stehen. Der Adductor anterior (*Add.ant.*) ist durch den Pharynx vom eigentlichen Eingeweidesack isoliert, und der Adductor posterior (*Add.post.*) liegt noch distalwärts vom Retractor posterior (*Retr.post.*). Es kann wohl hier schon aus der Entwicklungsgeschichte erwähnt werden, daß die Adductoren während der parasitären Periode von allen definitiven Muskeln zuerst angelegt und ausgebildet werden. Sie entwickeln sich dann getrennt von der übrigen Muskulatur weiter. Wegen des Größenwachstums der Muschel wandern die Adductoren immer weiter vom Wirbel (Fig. 3 *w*) der Schale fort. Dabei hat der hintere Adductor einen größeren Weg zurückzulegen als der vordere, wie man aus Fig. 3 auch sofort erkennt. Die Spuren der Wanderung lassen sich auf der Schale meist noch wahrnehmen (Fig. 2). Dabei sind innerhalb der Eindrücke der eigentlichen Muskelansätze an der Schale vielfach die Phasen des schrittweisen Wachstums sehr schön zu erkennen (Fig. 2, *Add.ant.* und *Add.post.*). Wie die eingehenden Untersuchungen von Marceau, Anthony, Plateau u. a. gezeigt haben, stellt stets die Lage und Größe der Adductoren ein Optimum dar. Wegen der geringeren Entfernung vom Ligament (Fig. 3 *lig*), dem Drehpunkt der beiden Schalen, muß naturgemäß der Adductor posterior (*Add.post.*) eine stärkere Ausbildung erfahren als der Adductor anterior (*Add.ant.*), da an dem kürzeren Hebelarm eine stärkere Kraft wirken muß. Stets haben beide Adductoren aber eine derartige Ausbildung, daß sie trotz ihrer verschiedenen Entfernungen

vom Ligament bei der Kontraktion die vordere wie auch die hintere Partie der Schale mit gleicher Geschwindigkeit schließen. Physikalisch ausgedrückt ist also die Größe der Adductoren umgekehrt proportional dem Abstand vom Ligament. Dabei bleibt aber ihre Wirkungsweise einander äquivalent. Nach diesen Betrachtungen über die Mechanik der Adductoren wollen wir auf den Bau dieser Muskeln eingehen.

Schon lange war bekannt, daß jeder der Adductoren der *Anodonta* aus zwei verschiedenartigen Teilen besteht. In Fig. 3 ist dies ja auch zu erkennen. Der schmälere, dem äußeren Schalenrand am nächsten gelegene Teil ist heller als der nach innen gelegene. Marceau nennt den ersten die «partie opaque» oder «partie nacrée» und den zweiten die «partie vitreuse». Eine scharfe Trennung der beiden Abschnitte etwa durch eine besondere Bindegewebsschicht ist nicht festzustellen. Wie schon Engelmann und Schwalbe feststellten, besteht jeder der beiden Teile aus einer besonderen Muskelart, und gerade der Schließmuskel der *Anodonta* ist seitdem ein oft benutztes Objekt für Muskeluntersuchungen gewesen. Es kann wohl schon hier vorausgeschickt werden, daß das hellere, äußere Segment aus längsgestreiften, und das innere Segment aus sogenannten spiraliggestreiften Muskeln besteht. Um über die Funktion der beiden Muskelarten sich Klarheit zu verschaffen, wurden schon vielfach Experimente gemacht. Die einfachste Versuchsanordnung bestand darin, daß man den einen Teil, etwa den inneren, dunkleren, durchschnitt und die *Anodonta* durch Reize zum Schließen der Schalen zwang. Dann ergab sich stets die Beobachtung, daß die Bewegung zwar langsam vor sich ging, doch konnte die *Anodonta* die Schale noch stundenlang geschlossen halten. Anders war es, wenn der hellere Teil der Adductoren durchschnitten war. Dann erfolgte das Schließen der Schalen mit einem raschen Ruck, doch konnten die Schalen nicht lange geschlossen bleiben. Genauere Untersuchungen über die Ermüdungserscheinungen an Hand von automatisch registrierten Kurven ergab das Resultat, daß die hellere Partie stunden- ja tagelang die Schalen geschlossen halten kann, ohne zu ermüden. Im Gegensatz dazu war das andre, dunkeler gefärbte Segment stets in der Lage, die Schalen rasch zu schließen; doch trat nach kurzer Zeit eine Erschlaffung ein. Es ist also allgemein festzustellen, daß die Muskelfasern des helleren Segmentes der Zugkraft des Ligamentes entgegenwirken, ohne zu ermüden, während das dunklere Segment nur den plötzlichen und raschen Schluß der Schalen bewirkt. Marceau hat diese verschiedene Funktion recht klar und knapp in den Worten ausgedrückt: «Le muscle vitreux ramène, le muscle nacré retient.»

III. Die Muskulatur des Mantelrandes.

Endlich wollen wir uns der Untersuchung der Muskulatur des Mantelrandes zuwenden. Schon makroskopisch lassen sich auch hier nach der Konservierung in 5%igem Formaldehyd recht interessante



Fig. 25.

Muskelfasern am Mantelrand, nahe der Syphonalpapillen. Das Präparat war nur mit 5%igem Formaldehyd konserviert. Die Abbildung soll veranschaulichen, wie deutlich sich die Muskeln ohne Färbung darstellen. *mafa*, Mantelfalten; *mali*, Mantellinie; *m.r.*, Musculi radiales = Radiärmuskeln; *ne*, Nerv. Vergr. 4,5 : 1. Auf $^2/_3$ verkleinert.

Resultate erzielen. Zuerst ist festzustellen, daß im eigentlichen Mantel der *Anodonta* keine besondere Muskulatur nachweisbar ist. Sie ist ja auch nicht vonnöten, da der Mantel keine Kontraktion auszuführen braucht und es auch nicht kann. Denn in einem gewissen Abstand vom äußeren Rande ist er längs der sogenannten Mantellinie an der Schale befestigt. Und nur innerhalb des »Mantelrandes« findet sich Muskulatur.

Über den Verlauf der Mantellinie orientiert uns Fig. 2, wo wir den Eindruck der vielen feinen Muskelköpfe in der Schale (*mali*) noch erkennen können. Die Mantellinie verläuft von einem Adductor zum andern. In Fig. 1 ist der vordere Teil einer *Anodonta* dargestellt, wie er sich nach Entfernung der linken Schale darbietet. Die Mantellinie (*mali*) verläuft, wie aus der Abbildung hervorgeht, um den äußeren Rand des vorderen Adductors (*Add.ant.*) herum und endet ein kleines Stück weiter dorsalwärts mit einem Bogen nach der Mantelperipherie.

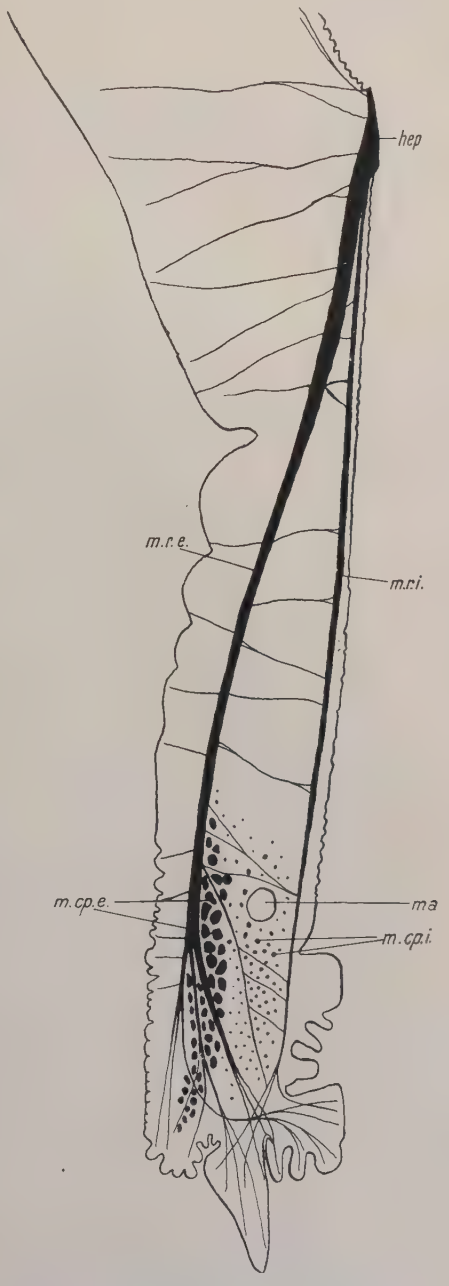

Schema der Muskulatur des Mantelrandes im Querschnitt. *hep*, Haftepithel; *ma*, Mantelarterie; *m.r.e.*, Musculus radialis exterior; *m.cp.e.*, Musculus circumpallialis exterior; *m.r.i.*, Musculus radialis interior; *m.cp.i.*, Musculus circumpallialis interior. Färbung: Safranin. Vergr. 16 : 1. Auf $^4/_5$ verkleinert.

Fig. 26 (Erklärung nebenstehend).

Dasselbe Verhalten zeigt sich auf Fig. 3 in der Nähe des hinteren Schließmuskels. Dort verläuft die Mantellinie auch an der Außenseite des Adductor posterior (*Add.post.*) entlang, geht an der Ansatzstelle

Fig. 27.

Querschnitt durch den ventralen Teil des Mantelrandes. Färbung: Safranin. In 51facher Vergr. photographiert. Auf $^4/_5$ verkleinert.

des Retractor posterior (*Retr.post.*) vorbei und endet dann dicht unterhalb des Ligamentes (*lig*) an der Peripherie des Mantels. Wie Fig. 1 und noch besser Fig. 25 erkennen läßt, wird die Mantellinie (*mali*) mar-

kiert durch die Ansatzstellen der baumartig verzweigten und verästelten Muskelfasern an der Schale, die wegen ihrer Streichrichtung als Radiärmuskeln (*m.r.*) des Mantels bezeichnet werden sollen. Bei der Konser-

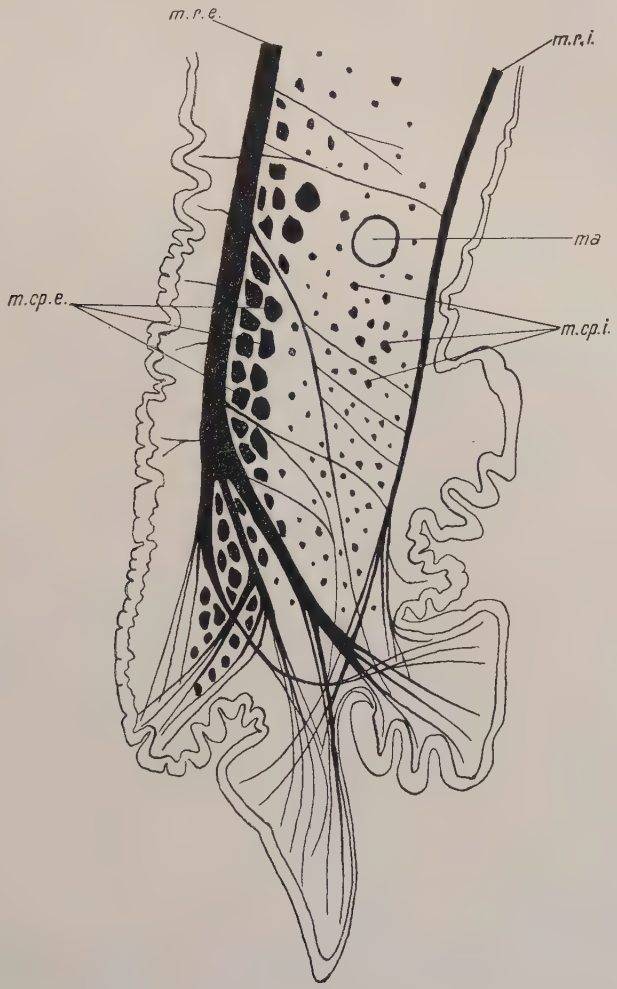

Fig. 28.

Schema zu Fig. 27. Vergr. 51 : 1. *ma*, Mantelarterie; *m.r.e.*, Musculus radialis exterior; *m.r.i.*, Musculus radialis interior; *m.cp.e.*, Musculus circumpallialis exterior; *m.cp.i.*, Musculus circumpallialis interior. Auf $^4/_5$ verkleinert.

vierung in 5%igem Formaldehyd werden, wie schon öfter erwähnt, die Muskelfasern hellglänzend, während das Bindegewebe des Mantels nur mattgrau erscheint. So sind dann die Muskeln hier schon mit unbewaffnetem Auge und ohne Anwendung von Färbung mit ihren feinen

Ausläufern bis an die Mantelfalten zu verfolgen. Die Fig. 25 gibt das nach dieser einfachen Konservierung erhaltene Bild der Mantellinie und der Radiärmuskeln in der Nähe der Syphonen wieder. Es ist klar zu erkennen, daß *Anodonta* keine besonderen, stark ausgebildeten Syphonalmuskeln besitzt. Auch die zarten Nervenfasern (*nv*) des Mantelrandes treten auf Fig. 24 deutlich hervor.

Nach dieser durch makroskopische Untersuchung gewonnenen Grundlage wollen wir zur Betrachtung von Schnitten durch den Mantelrand übergehen. Die Fig. 26 zeigt das Schema des Muskelverlaufes nach einem Querschnitt durch den Mantelrand. Die Muskelfasern, welche schon mit unbewaffnetem Auge sichtbar waren (Fig. 1 und 25 *m.r.*), sind hier längsgeschnitten. Wie schon bekannt, sind sie längs der Mantellinie mittels des Haftepithels (*hep*) an der Schale befestigt (vgl. auch Fig. 49). Gleich hinter der Ansatzstelle zerspaltet sich die Radiärmuskulatur in zwei Äste. Der eine Ast verläuft dicht unterhalb des Epithels an der Innenseite des Mantels; er soll deshalb als Musculus radialis interior (Fig. 26 *m.r.i*) bezeichnet werden. An seinem Ende verzweigt er sich ein wenig. Der andre, bedeutend stärkere Ast durchquert den Mantel und bleibt mehr der Außenfläche des Mantels genähert. Er mag als Musculus radialis exterior (*m.r.e.*) bezeichnet werden. Etwa in der Höhe der großen Mantelarterie (*ma*) tritt eine Verästelung des Musculus radialis exterior ein. In alle drei Mantelfalten gehen die Ausläufer hinein. Außer diesen Radiärmuskeln haben wir noch Muskelfasern, die dem Rande des Mantels, also den Mantelfalten parallel gerichtet sind. Sie sind deshalb auf unserm Schnitt (Fig. 26) quer getroffen. Wegen ihres Verlaufes um den eigentlichen Mantelsaum herum will ich sie als Musculi circumpalliales bezeichnen. Wie man aus Fig. 26 sofort ersieht, haben wir zwei Systeme von solchen Muskeln. Die eine Gruppe liegt von der Mittellinie des Mantelquerschnittes nach außen hin, nahe am Musculus radialis exterior, sogar noch zwischen dessen Ästen; diese Gruppe soll daher Musculus circumpallialis exterior (*m.cp.e*) heißen. Das andre, nach der Innenseite des Mantels hin gelegene Muskelbündel besteht durchweg aus schmalen Fasern; es mag den Namen Musculus circumpallialis interior (*m.cp.i*) tragen.

Neben diesen vier am ganzen Mantelrand vorhandenen Muskelzügen treten noch schwächere Fasern auf, die entweder die einzelnen Äste verbinden oder die sich von einem Muskelzug nach dem Epithel hin erstrecken. Es ist klar, daß diese feinen Fasern nur ganz untergeordnete Bedeutung haben und wohl hauptsächlich Stützfäden in dem sonst vorwiegend bindegewebigen Mantel darstellen. Zur Ergänzung

der Fig. 26 mag noch eine Photographie durch den äußeren Teil des Mantelrandes folgen (Fig. 27). In Fig. 28 findet sich das in gleicher Vergrößerung gehaltene Schema über den Verlauf der in Fig. 27 erkennbaren Muskeln. Der Musculus radialis interior ist nur sehr schwach. Seine Ausläufer erstrecken sich in die innere und in die mittlere Mantelfalte. Dagegen ist die Ausbildung des Muskulus pedalis exterior eine bedeutend kräftigere. Die Ausläufer dieses Muskels gehen in alle drei Mantelfalten. Wie die schematische Zeichnung (Fig. 28) erkennen läßt, ist der Verlauf oft recht kompliziert. Die Bündel des Musculus circumpallialis exterior (*m.cp.e.*) sind auf ein Gebiet von der großen Mantelarterie (*ma*) bis zur äußeren Mantelfalte verteilt. Die Einzelbündel sind kräftig. Dagegen besteht, wie man auf der Photographie (Fig. 27) ganz gut erkennt, der Musculus circumpallialis interior (*m. cp.i*) aus vielen, sehr schwachen Zügen. Auch ein Teil der quer durch den Mantel verlaufenden Verbindungsfäden ist auf Fig. 27 zu erkennen. Die Ausläufer der Muskelfasern sind meist bis an das Epithel zu verfolgen. Ihre Verbindung mit dem Epithel wurde schon weiter oben erwähnt, um Lists Beobachtungen zu bestätigen.

Doch war in der inneren Mantelfalte niemals ein Eindringen von Muskulatur in das Epithel zu erkennen, wie es List (1902) bei *Mytilus* auf Taf. XI, Fig. 5, 10, 12 und Taf. XII, Fig. 3, 8, abbildet. Er sagt zur Erläuterung seiner Befunde auf S. 69: »Das Protoplasma« [des Epithels der Mantelrandfalte] »ist faserig. Die einzelnen, meist einander parallel gerichteten Fasern laufen schräg gegen die Anlage des Periostrakums hin. Außerdem treten zwischen den Epithelzellen noch Muskelfasern hindurch und direkt an das Periostrakum heran.

Es ist demnach höchst wahrscheinlich, nach den vorliegenden Befunden, daß das Periostrakum aus der chemischen Umbildung der peripheren Abschnitte der Epithelzellen und der Muskelzellen hervorgeht.«

Da ich auf Grund meiner Untersuchungen über die Histologie der Muskelfasern und über die Art der Zellverbindung zwischen Muskelfasern und Haftepithel einer solchen Beobachtung sehr skeptisch gegenüberstehe, so habe ich eingehend junge und alte Exemplare von *Anodonta* und *Unio* auf diese Verhältnisse hin untersucht, konnte jedoch nur feststellen, daß etwas ähnliches bei den Najaden nicht zu finden ist. Bei *Anodonta* und *Unio* kann ich daher nur die Beobachtungen von Rassbach (1912) und Siebert (1913) bestätigen.

Sollte bei *Mytilus* das Epithel der Mantelrandfalte vielleicht nicht nur das Periostrakum bilden, sondern auch noch zum Teil zu einem

Haftepithel umgebildet sein? Wir finden ja auch bei *Anodonta*, daß das Haftepithel eine Schicht der Schale, das Hypostrakum (Rassbachs helle Schicht) abscheidet. Doch könnte diese Frage wohl nur durch die Entwicklungsgeschichte von *Mytilus* einwandfrei beantwortet werden.

LEBENSLAUF.

Am 18. April 1890 wurde ich, Artur Brück, Sohn des Bureovorstehers Carl Brück, in Essen-Ruhr geboren. Ich bin evangelischer Konfession und preußischer Staatsangehöriger. Nach vierjährigem Besuch der Volksschule meiner Heimatstadt trat ich Ostern 1900 in das damals noch in Entwicklung begriffene städtische Gymnasium ein und erlangte 1906 den Berechtigungsschein zum einjährig-freiwilligen Dienst. Dann besuchte ich das städtische Realgymnasium in Essen, das ich 1909 mit dem Zeugnis der Reife verließ, um mich dem Studium der Mathematik und der Naturwissenschaften zu widmen. Die beiden ersten Semester verbrachte ich an der hiesigen Universität, das dritte (S.-S. 1910) in Heidelberg. Seit Herbst 1910 verblieb ich an der hiesigen Universität. Das Examen rigurosum bestand ich am 12. November 1913. In der folgenden Zeit bereitete ich mich in Marburg zum Staatsexamen vor.

Meine Akad. Lehrer, denen ich zu großem Danke verpflichtet bin, waren in Marburg: Cohen, Diels, Feussner, Hellinger, Hensel, Korschelt, Meyer, Natorp, Neumann, Richarz, Schenk, Schulze, Take, Wegener; in Heidelberg: Boehm, Königsberger, Lenard, Pockels, Wolf.

Druck von Breitkopf & Härtel in Leipzig.